

IMPORTANCIA Y EFICACIA DEL  
USO DE RADIOGRAFIAS  
VETERINARIAS EN CANINOS Y  
FELINOS EN PUNTA ALTA  
DURANTE EL AÑO 2019

**TESINA**

PARA OBTENER EL TÍTULO DE GRADO:

***LICENCIADA EN PRODUCCIÓN DE  
BIOIMÁGENES***

*Autora:*

***T.R. Georgina Beatriz Ortuño Cano***

*Director de Tesina:*

***M.V. Fernando Antonio Simoncini***

***AÑO 2021***

## **DEDICATORIA**

Quiero dedicar esta tesis a mi papá y a mi hermana por el aguante y apoyo incondicional para que pueda llegar a este sueño de poder crecer profesionalmente y estudiar una carrera universitaria. También a todo el resto de mi familia y amigos, que me incentivaron a seguir hasta cumplir esta meta.

## **AGRADECIMIENTO**

En primer lugar quiero agradecer a mi tutor de este trabajo de investigación, Médico Veterinario Fernando Antonio Simoncini, quien con sus conocimientos, dedicación, paciencia y apoyo me guío para alcanzar los resultados que buscaba.

También a los Médicos Veterinarios de Punta Alta por brindarme todos los recursos y herramientas que fueron necesarios para llevar a cabo el proceso de investigación. Por su buena predisposición y colaboración para completarme las encuestas.

A todos los docentes universitarios, especialmente a la Técnica Radióloga Stella Maris Coppe y al profesor de Metodología de la Investigación Mg. Omar Cura, a todos mis compañeros de estudio y a la Licenciada Elsa Beatriz Haspert, que siempre estuvieron dispuestos a ayudarme y cuyas recomendaciones me han permitido lograr mi objetivo.

Por último, quiero dar las gracias a todos mis familiares y amigos, por apoyarme aún cuando mis ánimos decaían. En especial, quiero hacer mención de mi papá y mi hermana, que siempre estuvieron ahí para darme palabras de apoyo y un abrazo reconfortante para renovar energías.

Muchas gracias a todos.

## ÍNDICE

Resumen -----	11
Introducción -----	12
<b>CAPÍTULO I PROBLEMÁTICA</b>	
1. Planteamiento del problema -----	14
<b>CAPÍTULO II HIPÓTESIS</b>	
2. Hipótesis -----	15
<b>CAPÍTULO III JUSTIFICACIÓN</b>	
3. Justificación -----	16
<b>CAPÍTULO IV VIABILIDAD DE LA INVESTIGACIÓN</b>	
4. Viabilidad -----	17
<b>CAPÍTULO V OBJETIVOS DE LA INVESTIGACIÓN</b>	
5. Objetivos -----	18
5.1. Objetivos General -----	18
5.2. Objetivos Específicos -----	18
<b>CAPÍTULO VI ESTADO DEL ARTE</b>	
6. Estado del arte -----	19

## CAPÍTULO VII MARCO TEÓRICO

7.1. Anatomía -----	21
7.1.1. Aparato locomotor -----	21
7.2. Esqueleto de caninos y felinos domésticos -----	21
7.3. Músculos de perros y gatos -----	26
7.4. Proyecciones -----	27
7.4.1. Planos anatómicos en el perro -----	28
7.4.2. Par radiológico -----	29
7.4.3. Alcances y limitaciones del método -----	30
7.4.4. Protocolos de preparación -----	32
7.5. Descripción de proyecciones radiográficas, posiciones e incidencias de rutina y especiales -----	33
7.5.1. Examen radiográfico simple: posiciones e incidencias de rutina -----	33
7.5.1.1. Cráneo -----	33
- Proyección Dorsoventral (DV) de cráneo -----	33
- Proyección Ventrodorsal (VD) de cráneo -----	33
- Proyección Laterolateral (LL) de cráneo -----	34
7.5.1.2. Región faríngea -----	35
- Proyección Ventrodorsal (VD) y Laterolateral (LL) -----	35
7.5.1.3. Columna -----	35
7.5.1.3.1. Columna Cervical -----	36
- Proyección Laterolateral de cervical -----	36
- Proyección Ventrodorsal cervical -----	36
7.5.1.3.2. Columna Torácica -----	37

- Proyección Laterolateral torácica -----	37
- Proyección Ventrodorsal columna torácica -----	38
7.5.1.3.3. Columna Lumbosacra -----	39
- Proyección Laterolateral lumbosacra -----	39
- Proyección Ventrodorsal lumbosacra -----	39
7.5.1.4. Extremidad Anterior -----	40
7.5.1.4.1. Hombro -----	40
- Proyección Medio Lateral hombro/articulación del encuentro -----	40
- Proyección Caudocraneal hombro/articulación del encuentro -----	41
7.5.1.4.2. Húmero -----	42
- Proyección Medio Lateral húmero -----	42
- Proyección Caudocraneal húmero -----	43
7.5.1.4.3. Codo -----	44
- Proyección Medio Lateral codo -----	44
- Proyección Craneocaudal codo -----	44
7.5.1.4.4. Radio y Ulna -----	45
- Proyección Medio Lateral ulna y radio -----	45
- Proyección Craneocaudal ulna y radio -----	46
7.5.1.4.5. Metacarpo y falanges -----	47
- Proyección Medio Lateral Metacarpo -----	47
- Proyección dorso palmar -----	47
7.5.1.5. Extremidades Posteriores -----	48
7.5.1.5.1. Proyección en Pelvis -----	48
- Proyección Ventrodorsal en Extensión de Pelvis -----	49

- Proyección Ventrodorsal en Rana o Flexión Pelvis -----	49
7.5.1.5.2. Fémur -----	50
- Proyección Medio Lateral fémur -----	50
- Proyección Caudocraneal fémur -----	51
7.5.1.5.3. Rodilla -----	52
- Proyección Medio Lateral -----	52
- Proyección de la articulación de la rodilla craneocaudal -----	52
7.5.1.5.4. Tibia y Peroné -----	53
- Proyección Medio Lateral -----	53
- Proyección Caudocraneal -----	54
7.5.1.6. Tórax -----	55
- Proyección Laterolateral de tórax -----	55
- Proyección Dorsoventral tórax -----	55
- Proyección Ventrodorsal tórax -----	56
7.5.1.7. Abdomen -----	57
- Proyección Laterolateral abdominal -----	58
- Proyección Dorsoventral abdominal -----	58
- Proyección Ventrodorsal abdominal -----	59
7.5.2. Examen radiográfico simple: posiciones e incidencias especiales -----	60
7.5.2.1. Cabeza -----	60
7.5.2.1.1. Piezas dentarias -----	60
- Proyección Dorsoventral incisivos y caninos superiores -----	60
- Proyección Ventrodorsal incisivos y caninos inferiores -----	60
- Proyección decúbito lateral premolares y molares superiores -----	60

- Proyección decúbito lateral premolares y molares inferiores -----	60
7.5.2.1.2. Ampollas (bullas) timpánicas -----	61
- Posición decúbito dorsal -----	61
7.5.2.1.3. Senos frontales -----	62
- Decúbito dorsal -----	62
7.5.2.1.4. Fosas nasales -----	62
- Decúbito ventral -----	62
- Decúbito dorsal -----	62
7.5.3. Miembro anterior -----	63
7.5.3.1. Escápula -----	63
- Proyección decúbito lateral -----	63
7.5.4. Miembro posterior -----	64
7.5.4.1. Cadera -----	64
- Proyección ventrodorsal -----	64
7.5.4.2. Tarso -----	65
- Proyección dorsoplantar -----	65

## CAPÍTULO VIII METODOLOGÍA

8.1. Enfoque de la investigación -----	66
8.2. Variables -----	66
- Variable independiente	
- Variable dependiente	
8.3. Población o universo del estudio -----	67



8.4. Muestra -----	67
8.5. Alcances y limitaciones -----	67
8.6. Fuentes de información -----	67
8.7. Técnicas e instrumentos metodológicos -----	68

## CAPÍTULO IX RESULTADOS

9.1. Presentación de datos -----	69
Sección N° 1: Información general de las clínicas veterinarias de la ciudad de Punta Alta -----	69
Sección N° 2: información específica, orientada a las clínicas veterinarias de la ciudad de Punta Alta -----	69
1. Posesión de equipos de rayos X -----	69
2. Posesión de ecógrafo -----	70
3. Implementación de la radiografía como diagnóstico complementario – Radiografía como método diagnóstico -----	71
4. Examen clínico -----	71
5. Grado de capacitación de los profesionales en el área -----	71
6. Utilización de ecografía -----	72
Sección N° 3: preguntas dirigidas a los profesionales de las clínicas veterinarias de la ciudad de punta alta que cuentan con equipos de rayos x -----	72
1. Protección contra la radiación -----	72
2. Prestación de servicios radiográficos y uso de registro -----	72
3. Número de radiografías solicitadas por terceros -----	73

4. Patologías más frecuentes en que se utilizan las radiografías -----	73
5. Vistas o proyecciones -----	73
6. Número de radiografía -----	74
Sección N° 4: preguntas dirigidas a profesionales de clínicas veterinarias de la ciudad de punta alta que no poseen equipos de rayos x -----	74
1. Criterios de indicación radiográfica -----	75
2. Patologías más frecuentes en que se utilizan las radiografías -----	75
3. Formato de solicitud radiográfica y uso de prediagnóstico -----	75
4. Vistas o proyecciones -----	75
5. Número de radiografías y lugar donde se solicitan -----	76
6. Grado de satisfacción -----	77
7. Necesidad de posesión de un equipo de rayos X en su clínica -----	77
8. Principales limitaciones -----	77
Análisis de los estudios complementarios de imágenes en este caso rx y ecografías con sus diversas patologías en veterinarias de Punta Alta -----	78
Registro de observación de casos -----	79
9.2. Análisis e interpretación -----	96
9.3. Respuesta a la problemática -----	97
<b>CAPÍTULO X CONCLUSIÓN</b>	
10. Conclusión -----	99
10.1. Aportes de la investigación -----	100
10.2. Nuevos desafíos para la investigación -----	101

## CAPÍTULO XI BIBLIOGRAFÍA

11.1. Bibliografía .....	102
--------------------------	-----

## CAPÍTULO XII ANEXOS

ANEXO 1. Encuesta dirigida a los veterinarios de Punta Alta .....	105
ANEXO 2. Análisis de estudios complementarios de imágenes con sus diversas patologías en veterinarias de Punta Alta .....	110
ANEXO 3. Registro de observación de casos .....	110
Glosario .....	111
Abreviaturas .....	118

## RESUMEN

Las radiografías y ecografías veterinarias, son métodos por imágenes que ayudan a definir o confirmar el diagnóstico. El objetivo de este trabajo fue obtener información sobre la utilización de los servicios radiográficos por parte de los médicos veterinarios de Punta Alta. Asimismo, determinar la prevalencia de patologías que existen de ambos métodos y conocer la importancia que el profesional le otorga a la aplicación de técnicas radiográficas como método complementario del diagnóstico clínico en gatos y perros.

Se trabajó con una encuesta perceptiva dirigida a dichos profesionales, en el lapso abril-agosto del año 2019. Los datos recopilados se analizaron e interpretaron por medio de figuras y cuadros descriptivos.

Como información general se obtuvo que el 25% de las clínicas cuentan con equipos de rayos X para utilizar en sus pacientes o prestar el servicio. El 100% las considera como un buen método de diagnóstico complementario, para estudiar principalmente urgencias de patología ósea, y en menor proporción abdominal, pulmonar, dental, entre otras. El 75% de los profesionales que no cuentan con equipos radiológicos indicó que especialmente se recomienda su uso si requería concluir un diagnóstico. Un 55% consideran que no es necesario contar con los mismos. Concluyendo, teniendo en cuenta los alcances y limitaciones del método, la clínica e interpretando la imagen obtenida, se llega con éxito a un diagnóstico certero.

Palabras claves: Radiografías veterinarias – servicios radiológicos – Punta Alta

## INTRODUCCIÓN:

Wilhelm Conrad Roentgen (1845-1923) ingeniero mecánico y físico alemán de la Universidad de Würzburg, fue quien el 8 de noviembre de 1895, descubrió por casualidad los rayos X. Continuó sus investigaciones, reconociendo casi todas las propiedades de esta radiación que conocemos en la actualidad. Recibió por este trabajo el primer Premio Nobel de Física dado por la comunidad científica (1901), ocupando un lugar destacado en la historia de la humanidad. Finalmente, comprendió el valor de su descubrimiento para la medicina. Produjo y publicó la primera radiografía: la mano de su esposa (Buzzi, A., 2015; Bushong, S. C. (Ed.). 2017).

En 1896, en Guatemala, el Dr. Darío González Guerra fue quien utilizó por primera vez los rayos X, construyó un aparato radiológico que le permitió repetir dicho experimento con éxito en animales. Los mismos, fueron publicados el 16 de mayo de 1896 en la “Conferencia sobre los Rayos Roentgen” en la Escuela de Medicina y Farmacia (Borjas, 2015).

El uso de los aparatos de rayos X en clínica veterinaria era algo excepcional hace sólo 30 años. La radiología era una materia muy secundaria en las Facultades de Medicina Veterinaria en donde sólo se estudiaban sus nociones más elementales. La situación ha cambiado por completo en los últimos años (Ficus, 1980).

Los métodos por imágenes como la ultrasonografía, la tomografía computada, la resonancia magnética y la medicina nuclear han expandido la capacidad de diagnóstico y entendimiento en veterinaria más allá de lo que Roentgen pudo nunca imaginar. La proliferación de las nuevas tecnologías ha transformado y enriquecido el diagnóstico por imágenes en este campo. En los animales los dos métodos por imágenes más utilizados y al alcance son la radiografía y la ultrasonografía. Solas o en conjunto, permiten el examen de casi todo un órgano, o de una parte corporal (Graham, 2002).

La presente investigación pretende abordar una visión general de la utilización de métodos de diagnósticos por imágenes con un enfoque centrado principalmente en las radiografías y, en menor medida, en las ecografías y los ecocardiogramas aplicados a la práctica en pequeños animales: felinos y caninos domésticos. De esta manera, se abarcarán temas como su anatomía general, posiciones e incidencias generales y específicas a la hora de realizar un determinado estudio radiográfico sobre estos, alcances y limitaciones de dichos estudios, diversas preparaciones, entre otros.

Para lograr los objetivos de esta investigación se realizaron encuestas y entrevistas a los especialistas de las diversas clínicas veterinarias de la localidad de Punta Alta. Las mismas se llevaron a cabo entre abril y agosto del año 2019. Con la información recopilada se efectuó el análisis estadístico correspondiente para analizar la problemática planteada.

## **CAPÍTULO I. PROBLEMÁTICA**

### **Planteamiento del problema**

Hace muchos años, la mayoría de los médicos veterinarios se conformaban a menudo con radiografías de escasa calidad, debido a que el revelado era manual, lo que complicaba mucho la optimización de la imagen. Además, tampoco se prestaba especial atención al posicionamiento, cuando este es un factor esencial para realizar después un análisis correcto de la imagen.

Hoy la radiología digital, que en la mayoría de los lugares ya está instalada, facilita enormemente la obtención de imágenes de calidad óptima. En Punta Alta se encuentran equipos convencionales con procesadoras automáticas, que con una adecuada selección del kilovoltaje, miliamperaje y el tiempo se obtiene una buena radiografía.

Los veterinarios prestan cada vez más atención al posicionamiento del animal y muchos han entendido que la sedación del paciente facilita significativamente la realización de estudios radiológicos complejos, especialmente los estudios traumatológicos o de las diferentes partes del cráneo (Portal Veterinaria, 2019).

A partir de lo dicho anteriormente, surgen los siguientes interrogantes: ¿Cuál es la importancia que le dan los médicos veterinarios a la utilización de radiología en caninos y felinos domésticos? ¿Por qué y para qué se utilizan las radiografías en estos animales? En la actualidad, ¿mantiene su importancia como diagnóstico preliminar? ¿Qué estudio complementario se utilizó más en Punta Alta durante abril – agosto del año 2019? Y ¿cuáles son las alteraciones más frecuentes en las que se utilizan las radiografías?

## **CAPÍTULO II. HIPÓTESIS**

La radiografía es el método más utilizado para evaluar las patologías óseas y/o traumatológicas de los caninos y felinos en el período estudiado.



## **CAPÍTULO III. JUSTIFICACIÓN**

### **3. Justificación**

A lo largo de la historia de la atención médica veterinaria se ha considerado que la evolución de técnicas de diagnóstico ha sido uno de los elementos fundamentales para determinar las patologías que presentan las diferentes especies de animales. Es así que la radiología convencional ha cobrado gran importancia siendo éste uno de los métodos más notables que aportan significativamente al desarrollo del diagnóstico en el campo de la salud de perros y gatos. La relevancia de este trabajo de investigación reside en que no existen hasta la actualidad análisis sobre el relevamiento de la presencia de equipos radiológicos en clínicas veterinarias de la ciudad de Punta Alta y sobre su utilización e importancia para determinar las diferentes patologías en caninos y felinos domésticos de la localidad. Al mismo tiempo, contribuye a conocer la importancia que le dan los médicos veterinarios de dicho distrito a la utilización y frecuencia con la que emplean dicho método, así como también, las alteraciones más frecuentes que se presentaron en las radiografías durante el periodo estudiado. Finalmente, esta investigación resulta de gran utilidad debido a que permitirá, a técnicos radiólogos o médicos veterinarios que prestan este servicio, conocer las diversas proyecciones y posiciones adecuadas a la hora de realizar radiografías. Los aportes de la misma serán una fuente bibliográfica que servirá de base para posteriores estudios y como medio de consulta de la comunidad.

## **CAPÍTULO IV. VIABILIDAD DE LA INVESTIGACIÓN**

### **4. Viabilidad**

La presente investigación es posible dado que se dispone de información del objeto de estudio de cada uno de los médicos veterinarios de la localidad, como así también, de una base de datos que cuenta con el registro de diversos pacientes atendidos durante el período abril – agosto del 2019. También es factible por el trabajo en equipo de mi tutor y los médicos veterinarios de la localidad quienes colaboraron en el diagnóstico y orientaron en el presente estudio.

## **CAPÍTULO V. OBJETIVOS DE LA INVESTIGACIÓN**

### **5. Objetivos**

#### **5.1. Objetivo General**

Analizar los hallazgos radiológicos de los casos clínicos de los felinos y caninos domésticos en las clínicas veterinarias de Punta Alta, durante el año 2019, para determinar la prevalencia de la patología/enfermedad preexistente, diferenciando el método más propicio radiológico/ecográfico, a efectos de conocer la importancia de la utilización en dichos animales.

#### **5.2. Objetivos Específicos**

- Determinar el grado de importancia que le asigna el profesional a poder contar con un equipo de rayos X.
- Establecer con qué frecuencia se solicitan exámenes radiográficos en animales para complementar el diagnóstico de ciertas alteraciones.
- Analizar cuáles son las patologías más frecuentes en caninos y felinos domésticos en el período estudiado en las clínicas veterinarias de Punta Alta.
- Conocer los principales tipos de patologías que se pueden diagnosticar mediante estos estudios complementarios.

## CAPÍTULO VI. ESTADO DEL ARTE

### 6. Estado del arte

- Antes del descubrimiento de los Rayos X, el diagnóstico médico veterinario se realizaba por anamnesis (interrogatorio al dueño del animal), semiología (evaluación de todos los signos que presenta canino o felino, como por ejemplo, temperatura, presión, serie de maniobras, revisión de pulso, piel, entre otros). Se podría argumentar que el trascendental descubrimiento de los rayos X por parte de Roentgen fue un cambio de paradigma, ya que revolucionó por completo la manera en que se practica la medicina y tuvo un efecto profundo en la profesión de la salud en el siglo siguiente (Banerjee *et al.* 2012).
- En la actualidad existen diferentes tipos de estudios utilizados en medicina veterinaria que sirven para obtener información adicional. Éstos son útiles ya que confirman o niegan un diagnóstico planteado con un estudio radiográfico previo. Los estudios especializados son valiosos para generar un buen tratamiento según las necesidades de cada uno de los pacientes (Uribe, 2017). Entre los principales se encuentran la Tomografía Computada, Resonancia Magnética, ecografía, ecocardiograma y la radiología intervencionista.
- El ecocardiograma constituye el área reciente de la imagenología veterinaria. Consiste en el estudio de las diferentes estructuras cardiacas, ante la sospecha de enfermedades cardiacas congénitas y adquiridas por medio del uso de rayos ultrasónicos (Veiga Conrado *et al.*, 2016).
- Según Ramos, estudiante de la Universidad de la República Uruguay, en sus investigaciones en el Hospital de la Facultad de Veterinaria, en el año 2012, afirma que en lo concerniente al esqueleto, la radiología es el método de elección para el diagnóstico de las diferentes patologías. Además de la importancia en el diagnóstico, permite evaluar la evolución y respuesta a los diferentes tratamientos seleccionados. (Ramos, 2012).
- Ferian, Luciani, *et al.*; 2018 presentan casos de caninos de Brasil, en su mayoría jóvenes, con cuadros de tos persistente siendo el signo clínico más común, a menudo asociado con dificultad respiratoria e intolerancia al ejercicio. El diagnóstico se basa en la señalización, los hallazgos radiográficos y broncoscópicos, y la infiltración eosinofílica tisular demostrada por la citología de lavado broncoalveolar (LBA).

- dos Santos Dal-Bó, *et al*; 2017 presentan 3 casos de gatos con fracturas humerales que comúnmente afectan la diáfisis media y la región supracondilar, causadas por accidentes de caídas de gran altura. Se les realizó una radiografía para examinar dicha alteración, se trató con un fijador esquelético externo, y se les realizó un seguimiento periódico radiológico hasta la consolidación del cayo óseo.

## **CAPÍTULO VII. MARCO TEÓRICO**

### **7.1. Anatomía**

#### **7.1.1. Aparato locomotor**

El aparato locomotor en animales es un sistema complejo que tiene como función mantener la estructura del cuerpo y realizar el trabajo mecánico (movimiento). Lo conforman en su mayoría el esqueleto (base rígida y estructural) y músculos (esfuerzo mecánico y locomotor).

En el aparato locomotor, el sistema esquelético es un conjunto de huesos, cartílagos, ligamentos y articulaciones que funcionan conjuntamente para realizar la función locomotora pasiva. El sistema muscular funciona junto a los huesos y ocupan la función locomotora activa.

Las regiones corporales específicas del perro y del gato se dividen en:

- Extremidades anteriores o miembro torácico
- Extremidades posteriores o miembro pelviano

### **7.2. Esqueleto de caninos y felinos domésticos**

El esqueleto de los mismos podemos dividirlo en tres partes principales:

- Esqueleto axial: cráneo, columna y tórax (costillas + esternón).
- Esqueleto apendicular: extremidades anteriores/craneales y torácicas y posteriores/caudales y pelvianas.
- Esqueleto visceral: reducido en gatos y perros al hueso peneano.

#### **7.2.1. Columna vertebral**

La columna vertebral en perros y gatos está formada principalmente por una cadena de huesos irregulares denominados vértebras que tienen como función proteger la espina dorsal de los animales, además de ofrecer sustentación. Entre medio de cada una de éstas hay discos de cartílago denominados discos intervertebrales. La columna vertebral se divide en 5 partes:

- Cervicales: en número de 7. Las dos primeras están muy modificadas y tienen nombres propios: atlas, unido frontalmente con la cabeza, carece de cuerpo y tiene apófisis transversas en forma de alas, sin apófisis espinosa. Axis, articulado con el atlas.
- Torácicas: en número de 13. En sus caras laterales se articulan con las costillas.

- Lumbares: en número de 7. Las apófisis transversales se inclinan hacia el lado craneal.
- Sacras: son tres vertebrae muy modificadas que se fusionan formando el sacro, que articula con los coxales de la cadera.
- Caudales o coccígeas: de 20 a 23 y muy modificadas.

En resumen, la fórmula para perros y gatos es: C7 T13 L7 S3 Ca20-23.

### **7.2.2. Costillas perro y gato**

Las costillas son 13 pares de huesos largos que se articulan en su parte dorsal con las vértebras torácicas y según su articulación en su parte ventral, se dividen en:

- Costillas verdaderas o esternales: son las 9 primeras y articulan directamente con el esternón.
- Costillas falsas o asternales: las siguientes 4 costillas que contactan con el esternón mediante los cartílagos costales.
- Costillas flotantes: es el último par y no se articulan ventralmente, son más pequeñas que el resto.

El espacio entre las costillas se denomina espacio intercostal.

### **7.2.3. Esternón perro y gato**

El esternón está formado por un conjunto de 9 segmentos que articulan lateralmente con las costillas. Comprende una parte media o cuerpo y dos extremos. El extremo craneal o manubrio del esternón y en su parte más caudal se encuentra la apófisis xifoidea.

### **7.2.4. Miembro torácico (miembros anteriores)**

#### **7.2.4.1. Hombro**

- Escápula: hueso plano, en forma de triangular, articulado ventralmente con el húmero y, cuando existe con la clavícula. La cara lateral está dividida en dos superficies por una cresta dorso-ventral, la espina escapular. La superficie craneal a la espina es la fosa supraespinosa y la caudal, la fosa infraespinosa. Se articula en la cavidad glenoidea con el húmero para formar la articulación del hombro, escapulo-humeral, articulación del encuentro.
- Clavícula: en el gato es una varilla ósea corta unida por ligamentos al esternón y al acromion. En el perro se reduce a un núcleo cartilaginoso u óseo.

#### **7.2.4.2. Brazo**

- Húmero: es un hueso largo y algo retorcido que da sustentación al brazo, articula con el hombro en su parte proximal, y con el cúbito y el radio en su parte distal, formando la articulación del codo.

#### **7.2.4.3. Antebrazo**

- Radio: es el más craneal y algo más pequeño que la ulna. Proximalmente articula con el húmero y distalmente con los huesos del carpo.
- Ulna: es un hueso largo y está ubicada caudolateralmente al radio. Articula en proximal con el húmero y distalmente con el carpo.

#### **7.2.4.4. Mano**

- Carpo: equivalente a la muñeca. Lo componen 7 huesos pequeños en dos filas, tres en situación proximal y cuatro distal.
- Metacarpo: son 5 huesos que se denominan del I al V de distal a proximal. El I es el más corto y el III y IV los más largos. Se articulan con las falanges.
- Falanges: el número máximo de dedos, en cada mano, es de cinco. En perros y gatos el I dedo es corto y no articula en el suelo, este tiene falange proximal y distal, los restantes tienen proximal, medial y distal. Las más distales acaban en una apófisis ungueal, que va a dar lugar a las garras o uñas.
- Sesamoideos: serían un refuerzo óseo plano que correspondería a los nudillos, hay uno por metacarpiano.

#### **7.2.5. Miembro pelviano**

##### **7.2.5.1. Cinturón pelviano**

La cintura o cinturón pelviano une los miembros pelvianos al tronco. Se constituye por los dos huesos coxales, que articulan entre sí en la sínfisis púbica en región ventral y la dorsal por las vértebras sacras (sacro).

- Hueso coxal: formado por 3 huesos unidos entre sí. De dorsal a ventral: ilión e isquion y pubis en posición lateral y ventral. Cuando se unen dejan una cavidad denominada acetábulo, en posición media, que articula con la cabeza del fémur formando así la articulación coxofemoral.



#### **7.2.5.2. Muslo**

- **Fémur:** es un hueso largo que articula proximalmente con la cadera y con la tibia (con el peroné NO) y la rótula en el extremo distal.
- **Rodilla:** formada por la unión de dos importantes huesos, el fémur en su porción distal, y la tibia en la porción proximal. Dispone asimismo de un pequeño hueso, llamado rotula, que se articula con la porción anterior e inferior del fémur. Puede realizar principalmente movimientos de flexión y extensión.
- **Rótula:** hueso parecido a los sesamoideos en la articulación de la rodilla o babilla.

#### **7.2.5.3. Piernas**

- **Tibia:** es un hueso largo y prismático que articula proximalmente en la rodilla y de forma distal con el peroné y el tobillo donde se distingue un abultamiento llamado maléolo (el más exterior).
- **Peroné:** hueso algo más pequeño que se articula con la tibia, se coloca casi pegado a la tibia, no articula con la rodilla, pero sí con el tobillo formando un segundo maléolo (el más interior).

#### **7.2.5.4. Pies mamíferos perros y gatos**

- **Tarso o garrón:** está formado por 7 huesos. La fila proximal comprende 2 huesos voluminosos e independientes, ellos son el astrágalo que articula con la tibia y el peroné formando la articulación del tobillo, el calcáneo es donde se anclan determinados músculos. La fila distal, en cambio, está constituida por 5 piezas óseas cortas que pueden fusionarse.
- **Metatarso:** existen 5 metatarsianos numerados también de más exterior a más interior (lateral a medial).
- **Falanges:** en general solo hay cuatro dedos, ya que le falta el primer dedo a los perros y gatos. En algunos casos raros puede salir un quinto dedo (espolón).

#### **7.2.6. Cráneo**

Los huesos que conforman lo que comúnmente se denomina “calavera” tienen como función dar protección y soporte a todas las estructuras del encéfalo, los órganos sensoriales y los sistemas de entrada de aire y de alimento.

Sólo dos huesos son articulados, los maxilares que hacen articulación con los huesos temporales. Los huesos planos están unidos mediante suturas óseas que se forman como tal cuando el animal es adulto. En los cachorros y perros no desarrollados, aparecen unidos por un cartílago flexible llamado fontanela.

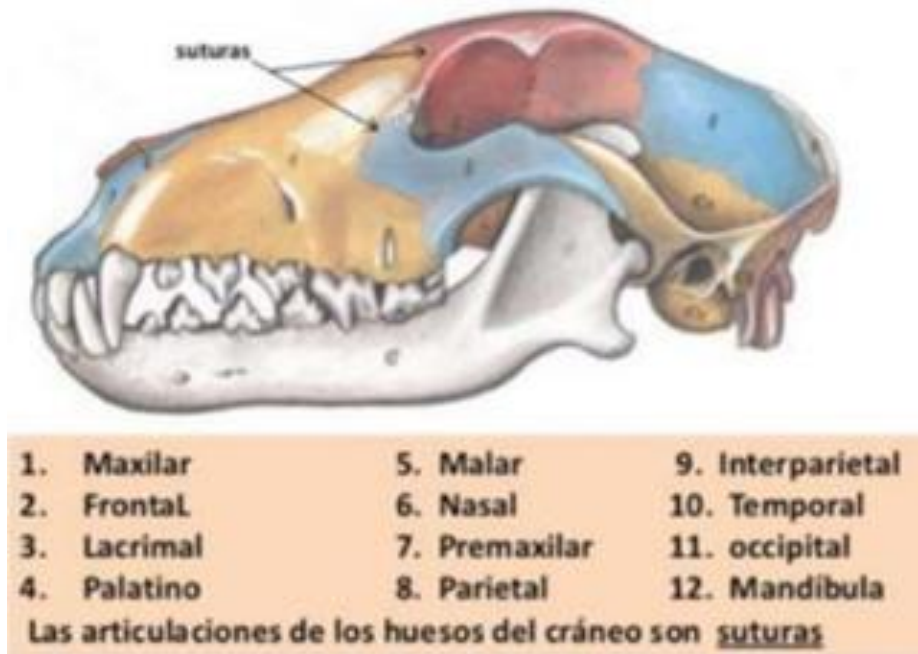


Fig. 1: Huesos del cráneo.

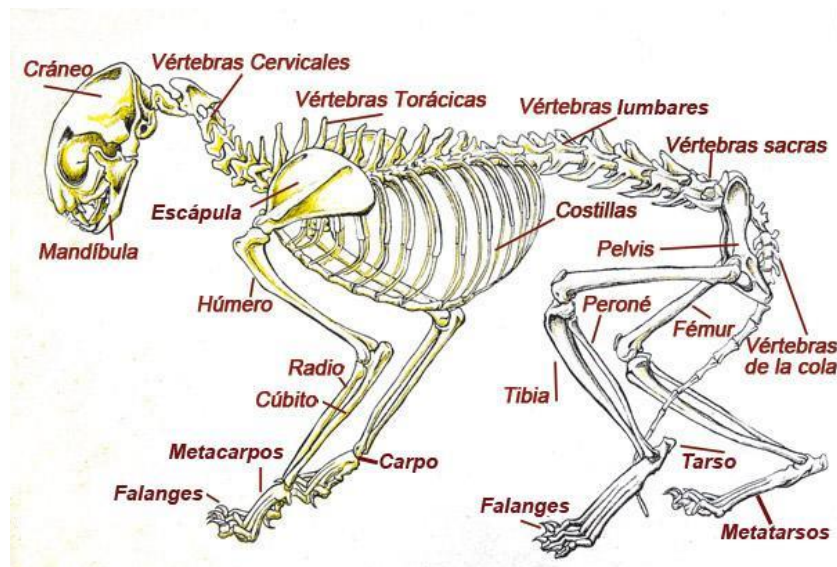


Fig. 2: Esqueleto del perro.

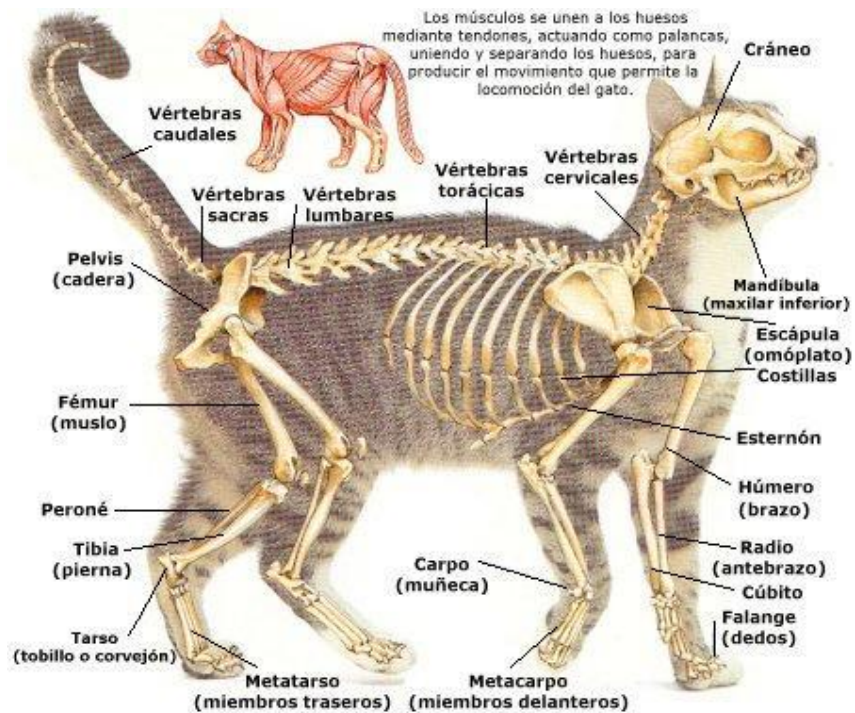


Fig. 3: Esqueleto del gato.

### 7.3. Músculos de perros y gatos

El sistema muscular del perro y del gato constituye la parte activa del aparato locomotor anclándose a los huesos y tirando de ellos mediante ligamentos o tendones, que son tejidos fibrosos y prácticamente inextensibles que soportan mucha fuerza.

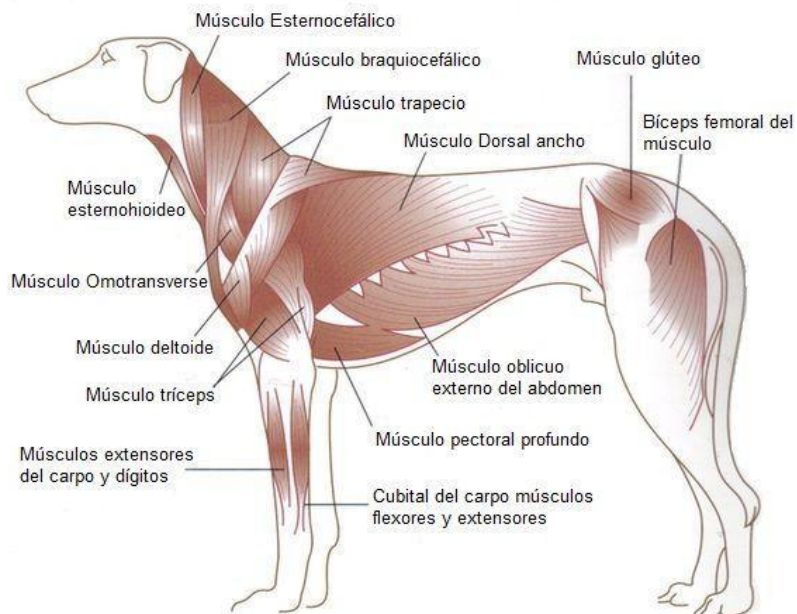


Fig. 4: Músculos del perro.

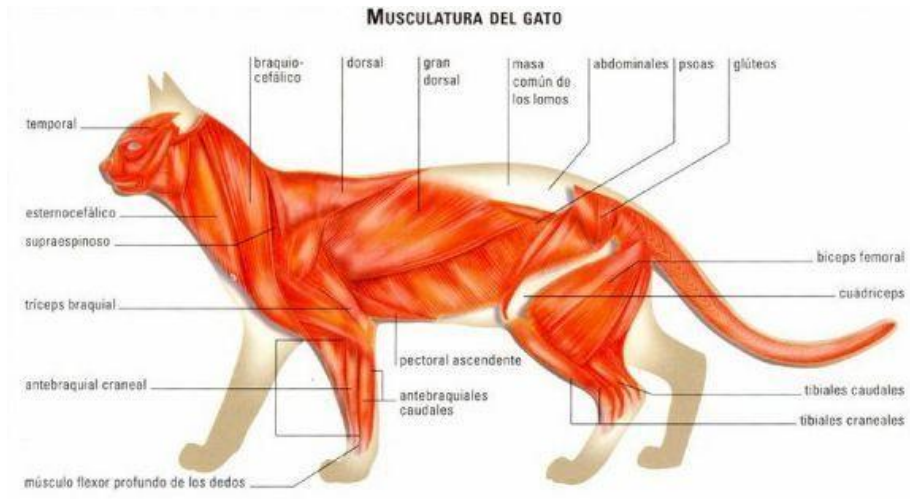


Fig. 5: Músculos del gato.

#### 7.4. Proyecciones

Según Unzueta y Sever (Sever, 2010) colocar a los animales en una determinada posición en el momento de realizar la radiografía, tiene por objeto obtener la máxima información posible en cada una de las placas. De esta forma, los diversos autores han llegado a estandarizar una serie de posiciones, en las cuales, la experiencia dicta, que son las más correctas con el fin de obtener dicha máxima información.

La posición del animal en el momento de realizar radiografías, dará lugar también a una determinada proyección, como también a una determinada incidencia de rayo central.

Las proyecciones radiográficas se nombran según la dirección de entrada y salida del rayo central penetra en la porción corporal que suscita nuestro interés, nombrándose siempre, en primer lugar, el punto de incidencia, en segundo lugar, el punto de salida. Es común abreviar el nombre de la proyección reduciéndolo a dos letras, siendo la primera de ellas la que indica la penetración del rayo central y la segunda la salida del mismo.

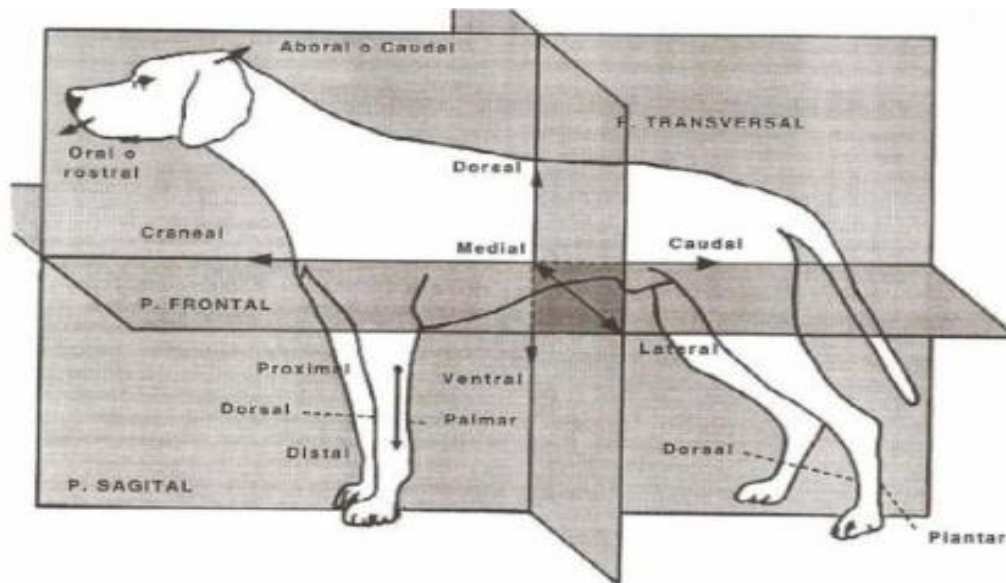
ZONA A RADIOGRAFIAR	NO. DE PROYECCIONES	TIPO DE PROYECCIONES
Extremidad anterior :		
Falanges y metacarpo	2	AP y lateral
Carpo	2	AP y lateral
Cubito y radio	2	AP y lateral
Codo	2	AP y lateral
Humero	2	PA y lateral
Hombro	2	VD y lateral
Extremidad posterior :		
Tibia y peroné	2	PA y lateral
Rodilla	2	AP y lateral
Fémur	2	AP y lateral
Cabeza:		
Cráneo	2	VD y lateral
Fosas nasales	3	VD, lateral e intra-oral
Mandíbula	4	VD, lateral y oblicuas izquierda y derecha
Articulación. Temporomandibular	4	VD, lateral y oblicuas izquierda y derecha.
Columna y pelvis:		
Columna cervical	2	VD y lateral
Columna torácica	2	VD y lateral
Columna lumbosacra	2	VD y lateral
Pelvis	2	VD y lateral
Tórax y abdomen:		
Pulmón	2	VD o DV y lateral
Corazón	2	DV y lateral
Esternón	1	Lateral

Fuente: Propiedad del autor

Tabla 1: Proyecciones rutinarias en la radiografía de perros y gatos.

#### 7.4.1. Planos anatómicos en el perro

Para realizar la descripción de la posición de un animal desde el punto de vista anatómico, se debe tener en cuenta que el animal en estudio se encuentra parado en cuatro miembros y una mirada hacia delante como si fuera a caminar, en la siguiente imagen se pueden observar cual es la dirección de cada una de las proyecciones realizadas a perros (Méndez Rondón, 2015).



Fuente: recuperado de [http://anatomiaimvzcartagena/13.blogspot.com/2013\\_02\\_01\\_archive.html](http://anatomiaimvzcartagena/13.blogspot.com/2013_02_01_archive.html)

Fig. 6: Planos anatómicos en el perro.

#### 7.4.2. Par radiológico

En radiología, el par radiológico es obtener dos incidencias de la de la misma región anatómica, perpendiculares entre sí. Sólo se puede prescindir de él cuando se sabe con certeza que la otra imagen no aportará información adicional.

En un paciente fracturado, la evaluación debe indicar como mínimo ambas incidencias, con la inclusión de las articulaciones proximal y distal a la fractura. La evaluación radiográfica se hace para clasificar la fractura, establecer el grado de acortamiento, de angulamiento y de torsión de los fragmentos, y detectar la presencia de enfisemas en los tejidos blandos.

Las consecuencias de no trabajar con el par radiográfico también se presentan en la evolución radiográfica de otras regiones anatómicas y por otros motivos. Por ejemplo, en columna vertebral, la indicación de tórax para la evolución de la silueta cardiaca, evaluación de pacientes por herida de bala, cuerpo extraño de ingesta metálico punzante localizado en la primera porción del tubo digestivo en la región faríngea, por ruptura diafragmática y por diagnóstico de masa abdominal.

### **7.4.3. Alcances y limitaciones del método**

La radiología pertenece al grupo de métodos complementarios de diagnóstico por imágenes. Las imágenes radiológicas veterinarias también se generan por cambios de radiodensidad, tamaño, forma, contorno o posición, y constituyen lo que conocemos como “signos radiológicos”. Para que se registren estos signos, se tienen que dar tres requisitos:

1. No todas las patologías son diagnosticables a través de las radiografías. La patología tiene que provocar alteraciones capaces de ser captadas por el método en forma de imágenes (signos radiológicos).
2. Las imágenes tienen que entrar dentro de la capacidad o el poder de resolución de la vista, que es el sentido con el cual se detectan las alteraciones. Por ejemplo, un nódulo pulmonar recién podría ser detectado, si se dan las condiciones, a partir de los 4-5 mm de diámetro.
3. Se debe hacer lo necesario para poner esas alteraciones en evidencia; esto es, sacar el número de radiografías que se requieran en las posiciones e incidencias que se indiquen, y respetar los factores de exposición (kilovoltaje, miliamperaje y tiempo) adecuados.

Para una gestación promedio normal de 58 a 62 días puede hacerse por radiografías recién a partir del día 41 a 43 en la perra y el día 35 a 38 en la gata. Este método es de elección para contabilizar el número de fetos, determinar tamaños absolutos y relativos de los fetos y del canal de parto en relación con la posibilidad de anticipar distocias por tamaño.

En situación de parto distócico, con pujos improductivos, la evaluación radiográfica de la madre aclarará los motivos y permitirá tomar decisiones para solucionar el problema.

Mediante la ecografía, se puede obtener un diagnóstico precoz de gestación, a partir de los 17-18 días.

En la evaluación radiográfica de tórax por detección precoz de metástasis en pacientes con tumor mamario, tumor pulmonar primario o metastásicos de otra naturaleza, generalmente en la orden no se indica el lateral que se debe tomar. El decúbito lateral empleado es indistinto y arbitrario. El profesional saca la radiografía en decúbito lateral izquierdo con incidencia laterolateral y en la imagen obtenida es normal. Luego se le realiza una práctica en decúbito lateral derecha del mismo paciente y se visualiza una masa sobre la silueta cardiaca.

En la formación de la imagen radiográfica, para que dos estructuras de la misma radiodensidad puedan diferenciarse entre sí, deben estar separadas por otra de menor radiodensidad. Este es el fundamento del llamado signo de silueta (Figura 7).

El estudio correctamente indicado, que brinda mayor confiabilidad, incluye tres radiografías: ambos decúbitos laterales (derecho e izquierdo) y al menos uno de los frentes DD - decúbito dorsal incidencia VD (ventrodorsal) o DE – decúbito esternal incidencia DV (Dorsoventral); si son ambas mejor.

Cuando la primera imagen ya revela la magnitud del problema, el par radiográfico (frente y perfil de tórax) suele ser suficiente, e incluso puede ser una sola incidencia.

En el caso de un neumotórax, disminución de volumen del pulmón colapsado, el signo de separación de la silueta cardiaca del esternón, en el perfil, solo se verá si el paciente es posicionado sobre el hemitórax afectado. Cuando esté es bilateral, el signo será evidente en cualquiera de los dos decúbitos laterales.

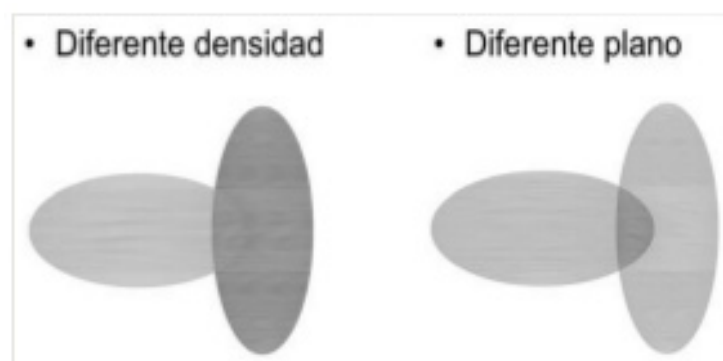


Fig. 7: Signo de la silueta negativo.




Fig. 8. Signo de la silueta; igual densidad y en contacto, borrar sus contornos.

Conocer los alcances y las limitaciones del método para las expectativas del diagnóstico es el examen de las lesiones óseas categorizables por grado de agresividad, por ejemplo: la osteopatía craneomandibular (De Simone, 2010).



#### 7.4.4. Protocolos de preparación

- Estudios en los que se requiere la sedación o anestesia: El paciente no debe tener contraindicaciones absolutas y las relativas deben aclararse, por ejemplo un paciente epiléptico. Si tiene monitoreo cardiovascular previo y rutina de sangre, mejor. Ayuno de 12 horas de alimentos sólidos y líquidos, excepto agua.
- Pacientes con yeso o vendajes: según lo que se necesite investigar, se puede requerir el retiro momentáneo de la inmovilización o del vendaje, siempre y cuando sea posible y no esté contraindicado.
- Pacientes con pelo largo y manto sucio, anudado, mojado o humedecido: alterarían el registro de radiodensidades en la imagen, lo que perturbaría su interpretación. Por lo que se recomienda que se los traiga al paciente lo más prolijo posible.
- Existen también estudios contrastados que requieren distintas preparaciones, ellos son esofagograma, gastrograma y mucosografía gástrica; tránsito gastrointestinal; colon por enema (positivo negativo – doble de contraste); urograma excretor (pielografía descendente); Cistografía retrograda (positiva-negativa-doble contraste), uretrocistografía retrograda y uretrografía retrograda.

Si bien la mayoría de las radiografías pueden sacarse con la ayuda de sólo dos personas aptas para sujetar al animal, para ciertas posiciones e incidencias y por la condición y carácter de determinados pacientes, ese control se consigue únicamente con el uso de sedantes, relajantes o hipnóticos.

Las posiciones que requieren este uso de sujeción química para el correcto posicionamiento del animal son: ampollas timpánicas, senos frontales en incidencia oroaboral y las fosas nasales. Las posiciones de estrés para anular la fuerza muscular del paciente que puede enmascarar los signos de diagnóstico radiológico. Por ejemplo, las posiciones de estrés para el diagnóstico radiográfico y categorización del grado de displasia de caderas, el diagnóstico de ruptura de ligamento cruzado craneal o el diagnóstico de espondilolistesis cervical. También requieren sedación pacientes muy doloridos por traumas, fracturas, luxaciones y compresiones medulares, dada la dificultad para posicionarlos.

Por eso, cuando no existan verdaderas contraindicaciones médicas, no debemos eludir la necesidad de anestesiarse a un paciente para generar condiciones confiables de estudio (De Simone, 2010).

## 7.5. Descripción de proyecciones radiográficas, posiciones e incidencias de rutina y especiales

### 7.5.1. Examen radiográfico simple: posiciones e incidencias de rutina

#### 7.5.1.1. Cráneo

##### - Proyección Dorsoventral (DV) cráneo.

- Se coloca el paciente en decúbito ventral o esternal se utilizan sacos de arena en los laterales del cuerpo para inmoviliza y evitar la rotación.
- Situar la cabeza del paciente sobre el chasis.
- Asegurar la simetría de la cabeza evitando la rotación de la misma.
- Incidencia: Dorsoventral.
- Ubicar el haz primario sobre la parte frontal del cráneo.

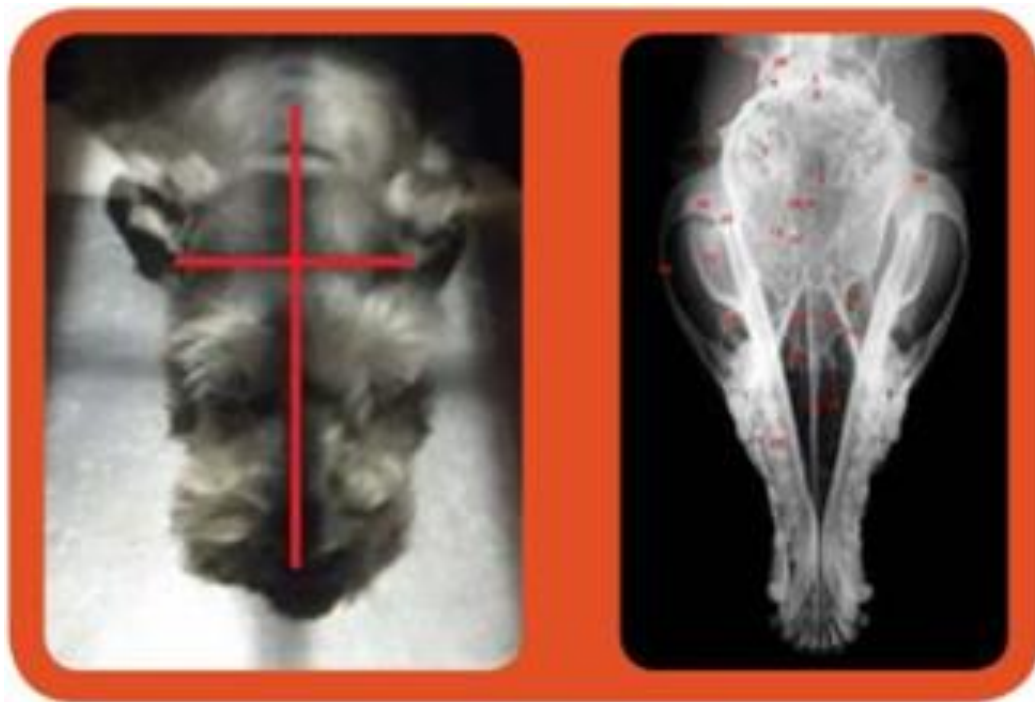


Fig. 8: Proyección Dorsoventral (DV) de Cráneo.

##### -Proyección Ventrodorsal (VD) Cráneo.

- Se coloca al paciente en decúbito dorsal, se utiliza sacos de arena en los laterales del cuerpo para inmovilizar al animal evitando la rotación del mismo.
- Ubicar la parte superior de la cabeza del paciente contra el chasis. Presionar el hocico contra la superficie de la mesa con la ayuda de una venda elástica hasta conseguir que ésta se situé paralela a la superficie de la mesa.

- Se debe corroborar que no exista rotación de la cabeza.
- Incidencia: ventrodorsal.
- Central el haz primario en el centro de la mandíbula.

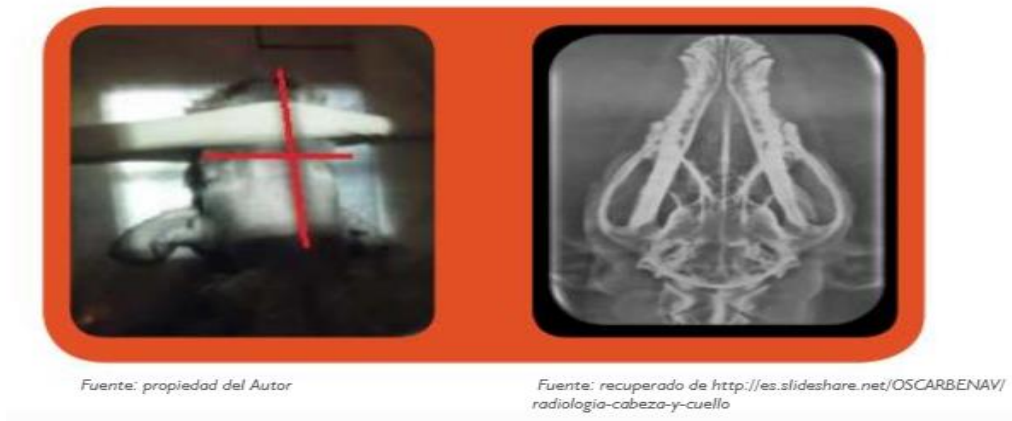


Fig. 9: Proyección Ventrodorsal (VD) de Cráneo.

**-Proyección Laterolateral (LL) de cráneo.**

- Se coloca al paciente en decúbito lateral con el lado afectado sobre el chasis.
- Verificar que el hocico esté perfectamente paralelo a la superficie de la mesa. Para lograr esto se puede colocar una espuma o almohada debajo de la mandíbula para que quede bien lateral.
- Incidencia: laterolateral.
- Central el haz de rayos X sobre los ojos como la línea central del cráneo (Méndez Rondón, 2015).

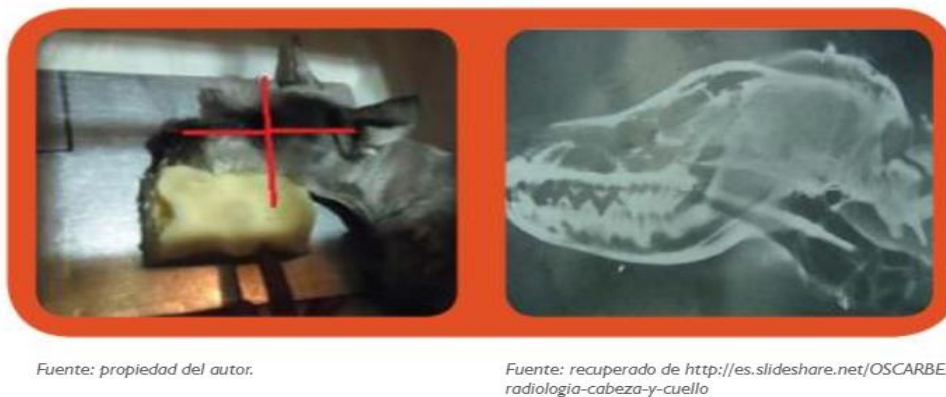

Fig. 10: Proyección Latero Lateral (LL) Cráneo.

Indicaciones: Primera aproximación a la detección de anomalías en general, independientemente de su etiología: traumáticas (fracturas, fisuras, luxaciones), tumorales, infecciosas, congénitas, de etiología desconocida, etc (De Simone, 2010).

#### **7.5.1.2. Región faríngea:**

Frente: Posición decúbito dorsal (cabeza y cuello extendidos) / incidencia ventrodorsal.

Perfil: Posición decúbito lateral (cabeza /cuello 135°) / incidencia laterolateral.

Foco: Plano transverso entre cabeza y cuello.

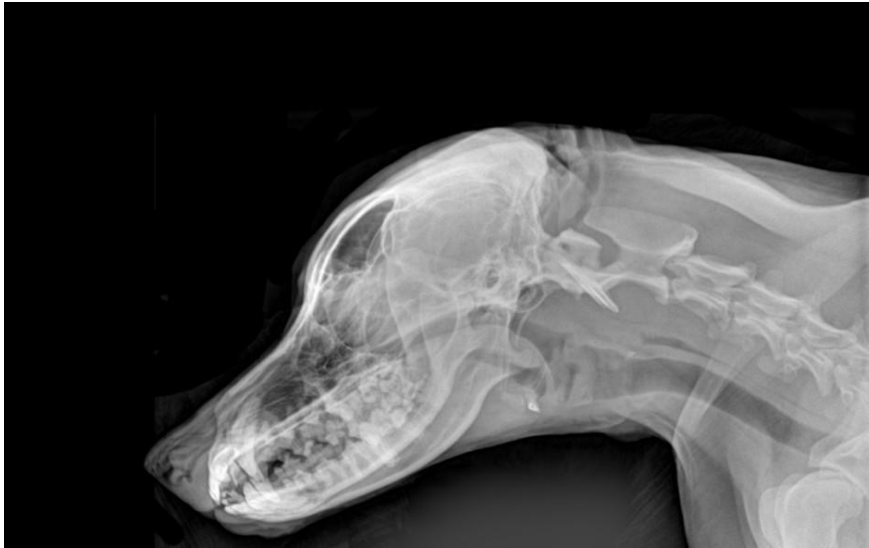

Fig. 11: Radiografía de perfil de región faríngea.

Indicaciones: Evaluación simple de anomalías en paladar blando, laringe (cartílagos laríngeos), primera porción de la tráquea, hioides, faringe (oro, naso y laringofaringe), adenopatías regionales, espacio retrofaríngeo, primera porción del esófago y tejidos blandos de la región glándulas tiroideas (De Simone, 2010).

#### **7.5.1.3. Columna**

La exploración de columna vertebral, requiere el empleo de bajo kilovoltaje (Kv) y alto miliamperaje (mAs). Esto producirá una escala de grises muy corta. Deben extremarse las precauciones durante el posicionamiento cuando se sospeche de una fractura o inestabilidad en la columna, dado que si realizamos posiciones forzadas es posible causar un daño más grande al paciente de manera irreversible (Méndez Rondón, 2015).

Según De Simone (2010), se indica este estudio para cualquier tipo de radiografía de columna, para la primera aproximación a la detección de anomalías traumáticas, tumorales, infecciosas y congénitas; de cambios degenerativos del disco intervertebral

(cambios de radiodensidad, espesor y posición – protrusión, extrusión-) y del cuerpo vertebral.

A continuación se pueden apreciar las imágenes correspondientes a los estudios que se realizan a la columna vertebral del perro.

#### 7.5.1.3.1 Columna Cervical

##### -Proyección Laterolateral (LL) de Cervical

- Colocar al paciente en decúbito lateral, la columna vertebral paralela a la superficie de la mesa, para conseguir esa posición colocaremos una pieza de gomaespuma entre la mesa y el cuello del animal centrada a nivel de la C3-C4 aproximadamente.
- Muchas veces, según la raza y el tamaño de la cabeza del animal, se suele necesitar colocar también una pieza de gomaespuma debajo del hocico para evitar la rotación debida al menor volumen de esa zona.
- Para conseguir que estén paralelas las extremidades anteriores y evitar la rotación axial se debe colocar una pieza de gomaespuma rectangular en las mimas. Estas se deben estirar caudalmente sobre todo si nos interesa la columna cervical caudal, para evitar que los tejidos blandos del brazo y la espalda se superpongan sobre el área de estudio.



Fuente: propiedad del autor.

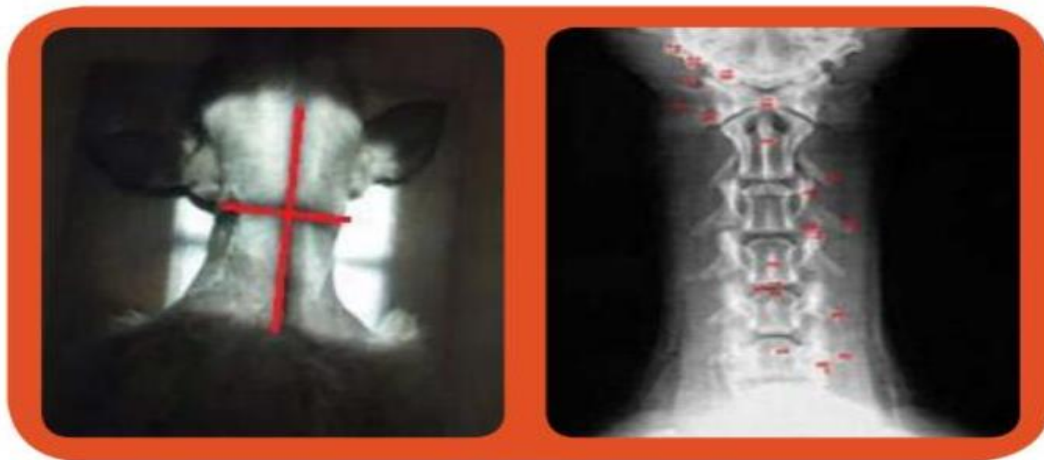
Fuente: recuperado de <http://www.uco.es/organiza/departamentos/anatomia-y-anat-patologica/peques/imagenes1.htm#abd1>

Fig. 12: Proyección Laterolateral (LL) Cervical.

##### -Proyección Ventrodorsal (VD) Cervical.

- Colocar al paciente en decúbito dorsal.
- Asegurar que no exista rotación axial respecto al haz de rayos x, para un buen posicionamiento se puede colocar piezas de gomaespuma y sacos de arena a cada lado del tórax del paciente.

- Estirar caudalmente tanto las extremidades anteriores como las posteriores, de tal forma que no se observe desviaciones de ningún segmento cervical, mediante elementos de tracción o manualmente.



Fuente: propiedad del autor.

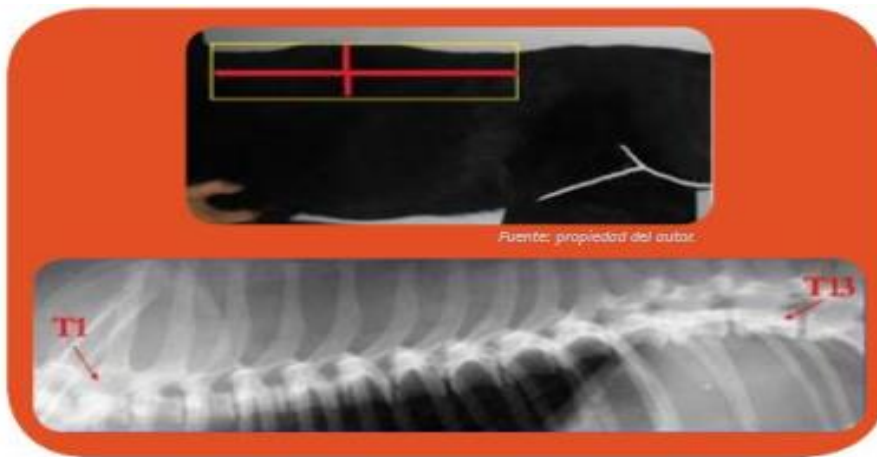
Fuente: recuperado de <http://www.uco.es/organiza/departamentos/anatomia-y-anat-patologica/peques/imagenes1.htm#abd1>

Fig. 13: Proyección Ventrodorsal (VD) Cervical.

#### 7.5.1.3.2. Columna Torácica

##### -Proyección Laterolateral (LL) Torácica

- Colocar al paciente en decúbito lateral con las extremidades anteriores bien estiradas cranealmente y las posteriores caudalmente ambas paralelas entre sí.
- Centrar el haz de rayos x sobre T8 en casos de sospecha de patología de la columna torácica anterior o sobre T13-L1 en casos de sospecha de patología posterior.
- Colocar una cuña de gomaespuma debajo del esternón para evitar la rotación axial dado que el tórax ventral es normalmente más estrecho que el dorsal esto permitirá que el haz sea totalmente perpendicularmente a las vértebras.
- Colimar lo máximo posible el haz de rayos x sobre las vértebras torácicas para evitar radiación dispersa.

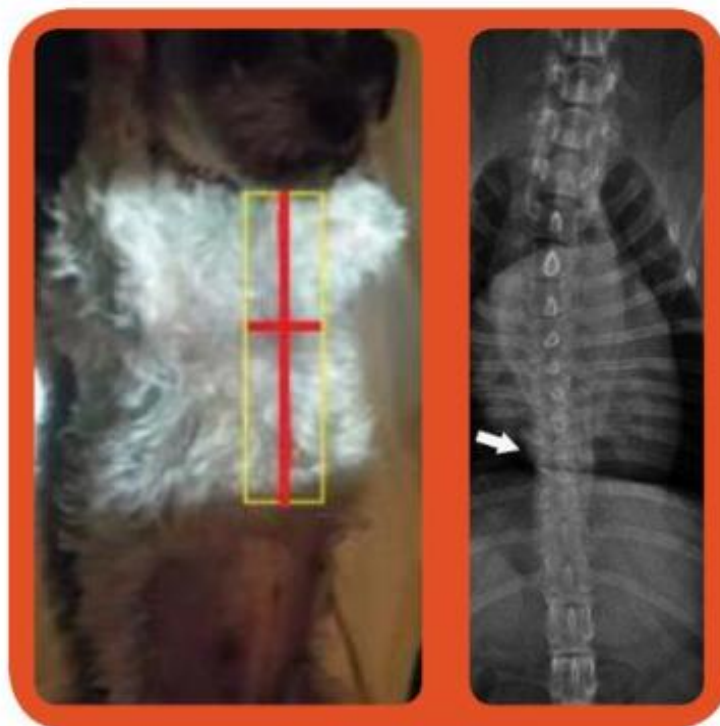

Fuente: recuperado de <http://es.scribdshare.net/emprendeperu/columna-vertebral-1>

Fig. 14: Proyección Laterolateral (LL) Columna Torácica.

**-Proyección Ventrodorsal (VD) Columna Torácica.**

- Se debe colocar al paciente en decúbito dorsal con las extremidades anteriores estiradas cranealmente y las posteriores caudalmente.
- El haz de rayos x debe ser perpendicular a la zona que se quiere explorar para ello, sobre todo si el animal posee un tórax estrecho, puede colocarse una colchoneta radiotransparente, debajo de la apófisis espinosa y sacos de arena a ambos lados para evitar la rotación (Méndez Rondón, 2015).



Fuente: propiedad del autor.

Fuente: recuperado de <http://www.ignosticoveterinario.com/hemivertebra-en-perros-braquicefalicos/3468>

Fig. 15: Proyección Ventrodorsal (VD) Columna Torácica.

### 7.5.1.3.3. Columna Lumbosacra

#### -Proyección Laterolateral (LL) Lumbosacra.

- Se ubica al paciente en decúbito lateral.
- Coloca piezas de gomaespuma debajo de las vértebras lumbares centrales y entre las rodillas en la posición LL.
- Las extremidades posteriores se retiran hacia caudal sin forzarlas demasiado de manera que la L7 y la S1 se quedan en posición anatómica.
- Las alas de ilion deben aparecer superpuestas y así podremos valorar perfectamente la forma y el tamaño del orificio L7-S1 así como la anchura del espacio intervertebral.

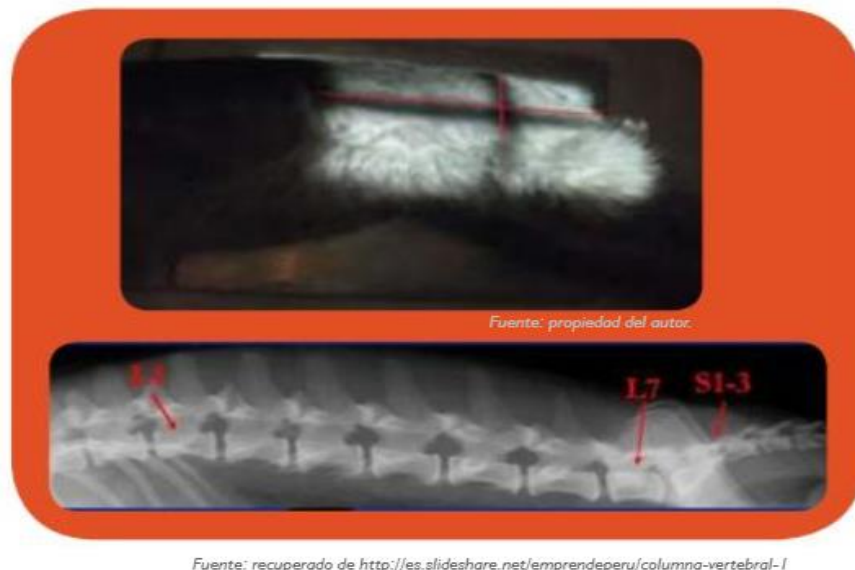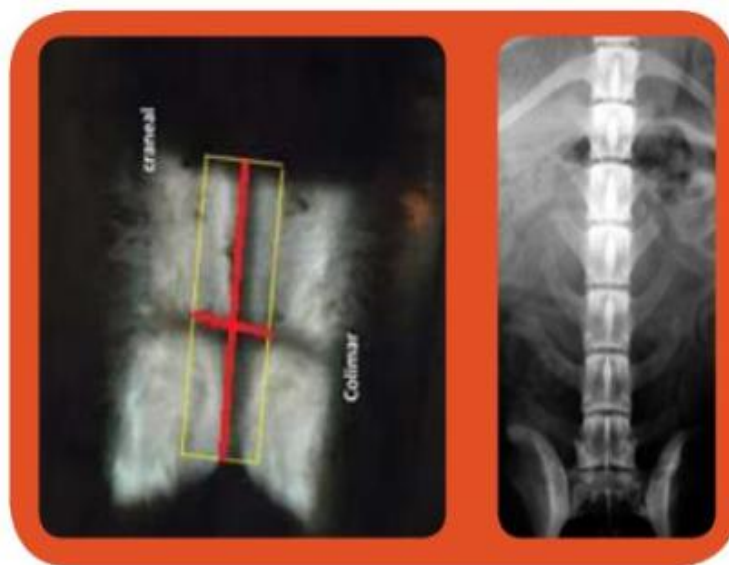


Fig. 16: Proyección Laterolateral (LL) Lumbosacra.

#### -Proyección Ventrodorsal (VD) Lumbosacra

- Colocar al animal en decúbito supino, igual que la posición de columna dorsal.
- Haz de rayos x se centrará sobre el espacio L7-S1.





Fuente: propiedad del autor.

Fuente: recuperado de [http://www.traumatologiaveterinaria.com/index.php?web=cas\\_clin/cc012.php](http://www.traumatologiaveterinaria.com/index.php?web=cas_clin/cc012.php)

Fig. 17: Proyección Ventrodorsal (VD) Lumbosacra.

#### 7.5.1.4. Extremidad Anterior

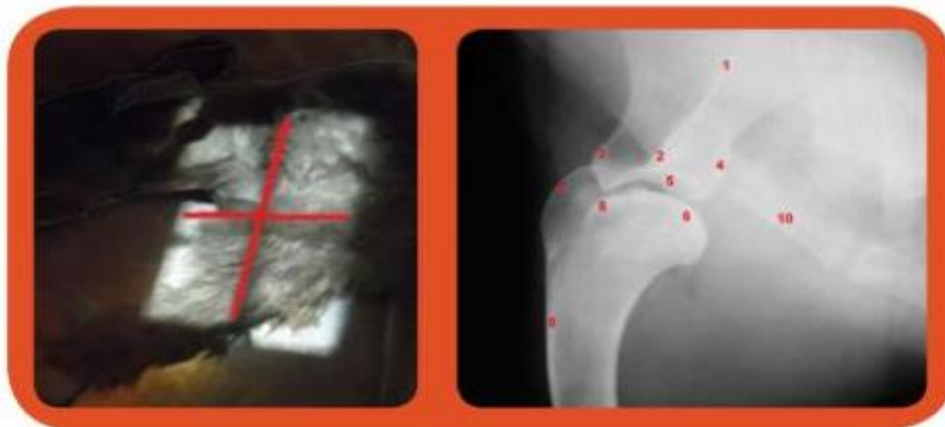
En general para el estudio de todas las estructuras de las extremidades anteriores deben obtenerse como mínimo dos proyecciones, las más utilizadas son la medio lateral (ML) y el anteroposterior (AP) o posteroanterior (PA). Estas últimas se denominan cráneo caudal o caudocraneal cuando se refiere a estructuras situadas por encima del carpo y Dorsopalmar (DP) cuando se trata del propio carpo o de estructuras situadas por debajo de dicha articulación.

##### 7.5.1.4.1. Hombro

Según Unzueta y Sever (Sever, 2010) es necesario realizar los estudios en hombro en las siguientes proyecciones: Mediolateral (ML) y Caudocraneal (CdCr) hombro.

##### -Proyección Medio Lateral (ML) hombro/articulación del encuentro.

- El animal se debe colocar en decúbito lateral con la extremidad a estudiar apoyada sobre la mesa y bajo tracción forzada hacia el cráneo.
- La otra extremidad debe ser retirada caudalmente para evitar superposición pero sin forzar en exceso.
- La cabeza y el cuello se llevan hacia el dorsal sin esforzar en exceso con el fin de que la tráquea no se superponga con la articulación del hombro.



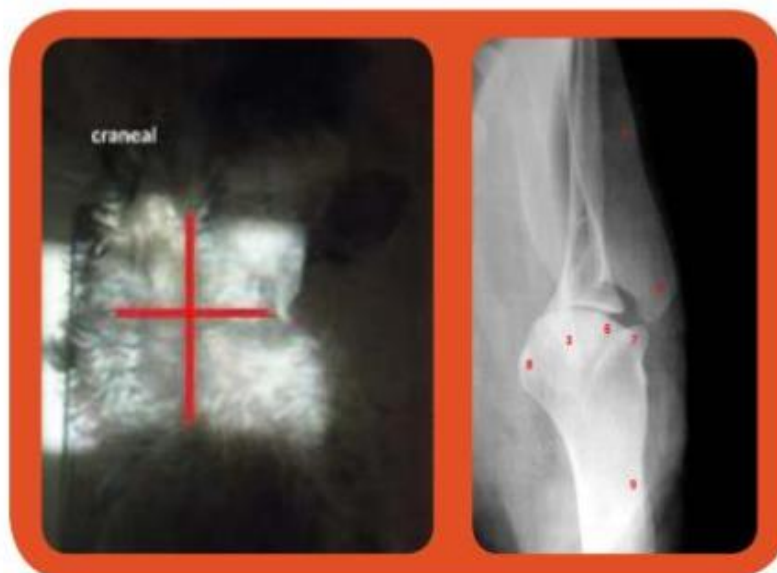Fuente: propiedad del autor.

Fuente: recuperado de <http://www.uco.es/organiza/departamentos/anatomia-y-anat-patologica/peques/imagenes1.htm#abdl>

Fig. 18: Proyección Mediolateral Hombro.

**- Proyección Caudocraneal (CdCr) Hombro/Articulación del encuentro.**

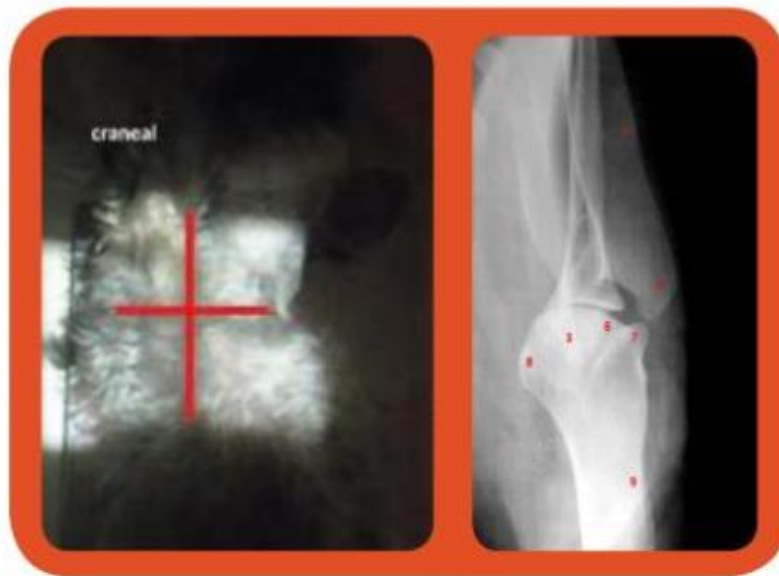- Colocar al paciente en decúbito supino con la extremidad afectada tirar/ atraer fuertemente hacia craneal.
- La otra extremidad debe ser retirada hacia caudal, intentando mantenerla paralela a la otra con el fin de mantener el cuerpo en otra posición. También es útil colocar una cuña de material rígido debajo de la parte caudal del tórax que nos ayude a mantener la posición.
- Girar ligeramente el cuerpo hacia el lado sano, ya que con esa maniobra se suele conseguir una mejor alineación de la escapula y el humero que será muy útil en casos de sospecha de subluxación de hombro.
- El rayo central debe ir sobre acromion escapular.



Fuente: Propiedad del autor.

Fuente: recuperado de <http://www.uco.es/organiza/departamentos/anatomia-y-anat-patologica/peques/imagenes1.htm#abdl>

Fig. 19: Proyección Caudocraneal (CdCr). Hombro/articulación del encuentro.



Fuente: Propiedad del autor.

Fuente: recuperado de <http://www.uco.es/organiza/departamentos/anatomia-y-anat-patologica/peques/imagenes/1.htm#abd1>

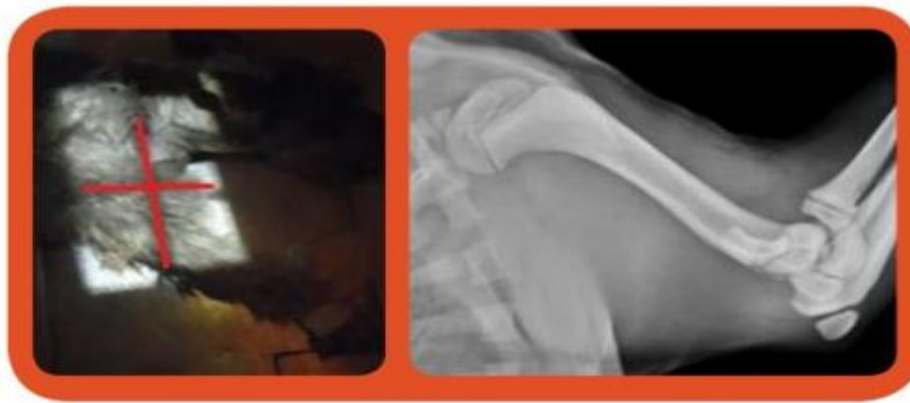Fig. 19: Proyección Caudocraneal (CdCr). Hombro/articulación del encuentro.

#### 7.5.1.4.2. Húmero:

Según Unzueta y Sever, (sever, 2010) para los estudios de humero se recomienda emplear las proyecciones medio lateral y Caudocraneal, a continuación se pueden observar ambas vistas.

#### -Proyección Medio Lateral (ML) Húmero

- Colocar al paciente en decúbito lateral con el lado afectado sobre la mesa.
- La extremidad objeto de estudio se estira cranealmente y la otra extremidad caudalmente evitar hacerlo en exceso para que el húmero a estudiar quede paralelo al chasis.
- Desplazar cuello y cabeza ligeramente hacia dorsal para que no se superpongan en la imagen a tomar.
- Rayo central diáfisis humeral (Méndez Rondón, 2015).



Fuente: Propiedad del autor.

Fuente: recuperado de <http://search.iminent.com/es-ES/search/#q=medio%20lateral%20%20Cubito%20y%20Radioen%20%20perros&s=imagenes>

Fig. 20: Proyección Mediolateral (ML) Húmero.

**-Proyección Caudocraneal (CdCr) de brazo/húmero**

- El perro se debe colocar en posición decúbito dorsal.
- La extremidad anterior que quiere ser examinada se extiende recta hacia arriba y se mantiene en dicha posición.
- El chasis se coloca cranealmente, muy cerca del brazo.
- El rayo central se dirige hacia el medio del cuerpo del humero, incidiendo en ángulo recto con el chasis (Schebetz y Wilkens, 1994).



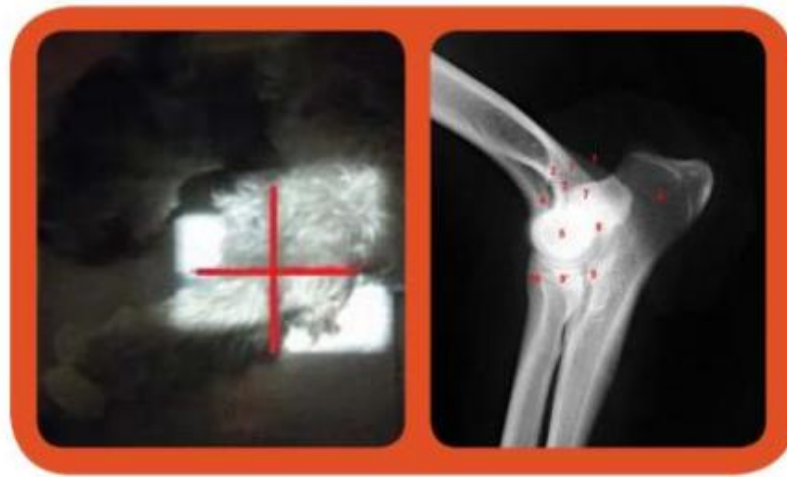
Fig. 21: Proyección Caudocraneal (CdCr) de brazo/húmero.

#### 7.5.1.4.3. Codo

Según Unzueta y Server, (sever, 2010) dado su complejidad anatómica se pueden realizar diferentes proyecciones que nos permitan evaluar la articulación en su totalidad. A continuación se explicarán la ML y CrCd.

##### -Proyección medio lateral (ML) codo.

- Colocar al paciente en decúbito lateral con el lado afectado sobre la mesa.
- Extender cranealmente la extremidad afectada.
- Retirar la extremidad sana caudalmente y asegurarla bien.
- Centrar rayo primario sobre el epicóndilo medial del húmero.
- Retirar hacia dorsal la cabeza y el cuello (Méndez Rondón, 2015).



Fuente: Propiedad del autor.

Fuente: recuperado de <http://www.uco.es/organiza/departamentos/anatomia-y-anat-patologica/peques/imagenes/1.htm#abd1>

Fig. 22: Proyección Mediolateral (ML) Codo.

##### -Proyección Craneocaudal (CrCd) codo.

- Un ayudante debe sostener y extender lo más atrás posible la cabeza con una mano. Con la otra mano debe sostener la pata que se quiere examinar a nivel de la articulación del antebrazo sobre la mesa.
- Un segundo ayudante tiene que asegurar las dos extremidades anteriores a la altura de los metacarpos y falanges.
- Es importante que solo el olecranon de la articulación a examinar este en contacto con la película.
- Articulación del codo: el rayo central se dirige hasta la pata anterior, aproximadamente a medio o un dedo de distancia de los epicóndilos, formando un ángulo recto con la película (Schebetz y Wilkens, 1994).

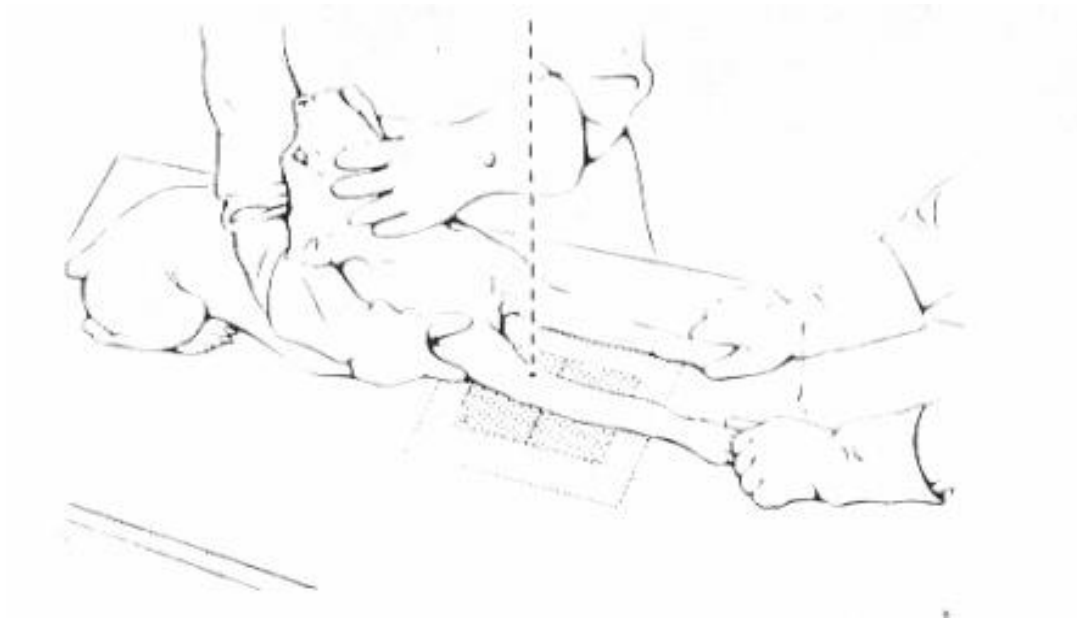



Fig. 23: Proyección Craneocaudal (CrCd) codo.

#### 7.5.1.4.4. Radio y Ulna

Para la zona del antebrazo se emplean las proyecciones mediolateral (ML) y craneocaudal.

##### **-Proyección medio lateral (ML) ulna y radio.**

- Para realizar esta proyección, Unzueta y Sever, fundamentan que al paciente hay que colocarlo en decúbito lateral con el lado afectado sobre el chasis.
- Estirar la extremidad afectada hacia craneal y asegurarla con el codo en semi-flexión.
- Incluir en la imagen las dos articulaciones, proximal y distal.
- Colocar una cuña de gomaespuma debajo de la mano para evitar rotación de la extremidad.
- Retirar la otra extremidad hacia caudal y fijarla.
- Rayo central sobre la diáfisis medial del radio y el cubito.



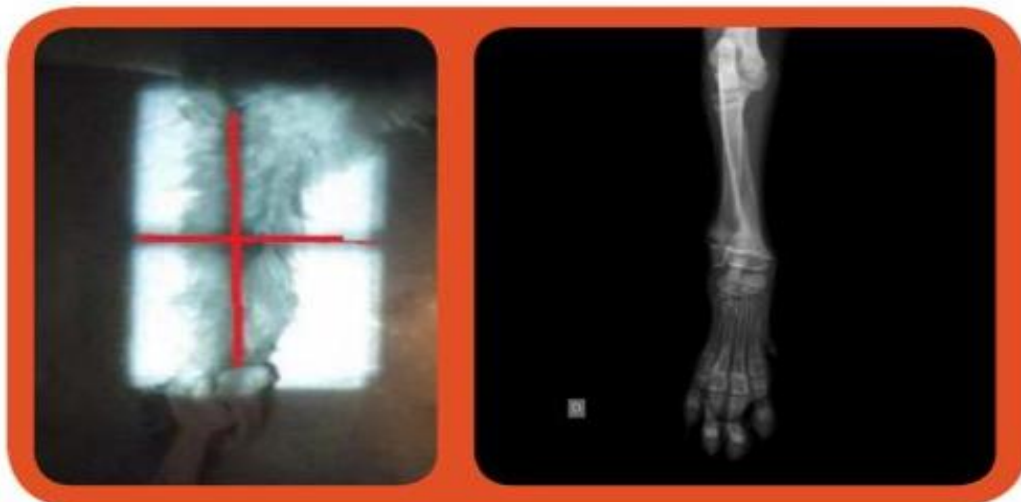Fuente: Propiedad del autor.

Fuente: recuperado de <http://search.iminent.com/es-ES/search/#q=craneocaudal%20%20Cubito%20y%20Radioen%20%20perros&s=images&p>

Fig. 24: Proyección medio lateral (ML) ulna y radio.

**-Proyección Craneocaudal (CrCd) ulna y radio.**

- Colocar al paciente en decúbito esternal.
- Mantener estirada cranealmente la extremidad afectada y la no afectada alejarla de la imagen al igual que su cabeza.
- Ayudarnos con una cuña de gomaespuma para colocar bajo el codo y así evitar que se deslice o se rote.
- Rotar levemente el cuerpo del paciente hacia lateral para conseguir una buena alineación de toda la zona a radiografiar.
- Rayo central diáfisis del ulna y radio (Méndez Rondón, 2015)



Fuente: Propiedad del autor.

Fuente: recuperado de [http://www.veterinariaoavalo.es/portafolio\\_category/category-2/](http://www.veterinariaoavalo.es/portafolio_category/category-2/)

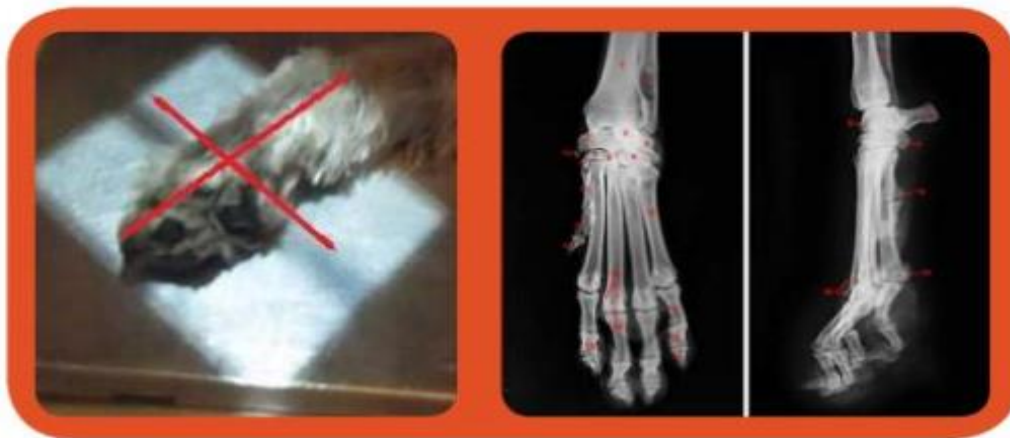Fig. 25: Proyección Craneocaudal (CrCd) ulna y radio.

#### 7.5.1.4.5. Metacarpo y Falanges

Para los estudios en metacarpo y falanges se utilizan las dos proyecciones mediolateral (ML) y dorsopalmar a continuación se podrán apreciar las imágenes del posicionamiento y sus correspondientes imágenes radiográficas.

##### -Proyección medio lateral (ML) Metacarpo.

- Colocar al paciente en decúbito lateral con el lado afectado sobre la mesa.
- Estirar cranealmente la extremidad afectada y con una venda o cordón fijar esa posición.
- Retirar la otra extremidad hacia caudal y fijarla para que no interfiera en la visión.
- Rayo central sobre la base del hueso pisiforme.



Fuente: Propiedad del autor.

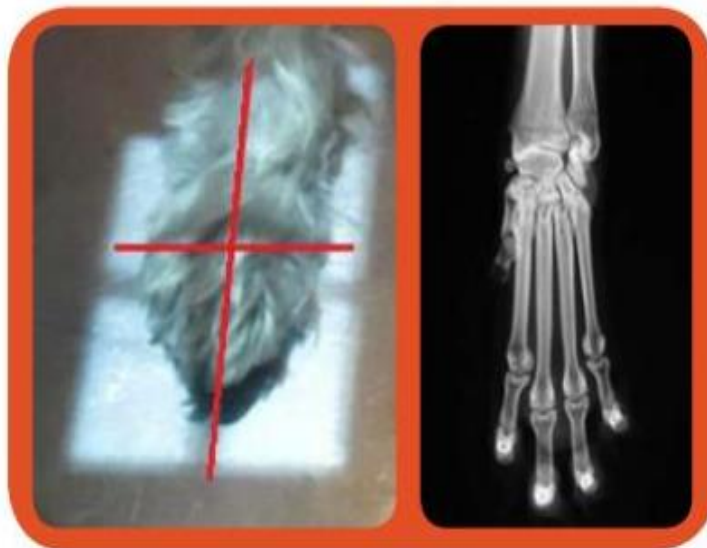
Fuente: recuperado de <http://www.uco.es/organiza/departamentos/anatomia-y-anat-patologica/peques/imagenes1.htm#abd1>

Fig. 26: Proyección medio lateral (ML) Metacarpo.

##### -Proyección dorso palmar

- Colocar al animal en decúbito esternal. La extremidad a radiografiar se estira hacia craneal y se fija con la ayuda de un cordón o venda. Colocar una cuña de goma espuma debajo del codo para conseguir que no rote y que la mano y el carpo estén paralelos al chasis y perpendicular al rayo.
- Colocar la otra extremidad alejada de la zona a radiografiar.
- Rayo central sobre el hueso accesorio del carpo.





Fuente: Propiedad del autor.

Fuente: recuperado de <http://www.uco.es/organiza/departamentos/anatomia-y-anat-patologica/peques/imagenes1.htm#abd1>

Fig. 27: Proyección dorso palmar.

#### 7.5.1.5. Extremidades posteriores

Los miembros traseros o patas son dos y son utilizados básicamente para la locomoción presentando en su conformidad anca o cinturón pélvico, muslo, rodilla, pierna, pie. A continuación se presentan las imágenes de las proyecciones realizadas a miembros posteriores.

##### 7.5.1.5.1. Proyección en Pelvis

Las proyecciones que se realizan son la ventrodorsal (VD) simple o en extensión y la ventrodorsal (VD) en posición de rana o flexión, la laterolateral (LL), la tangencial para valorar el borde acetábulo dorsal.

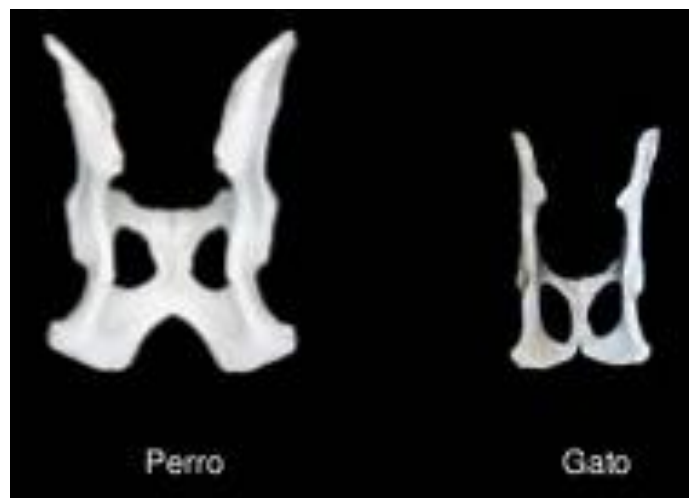
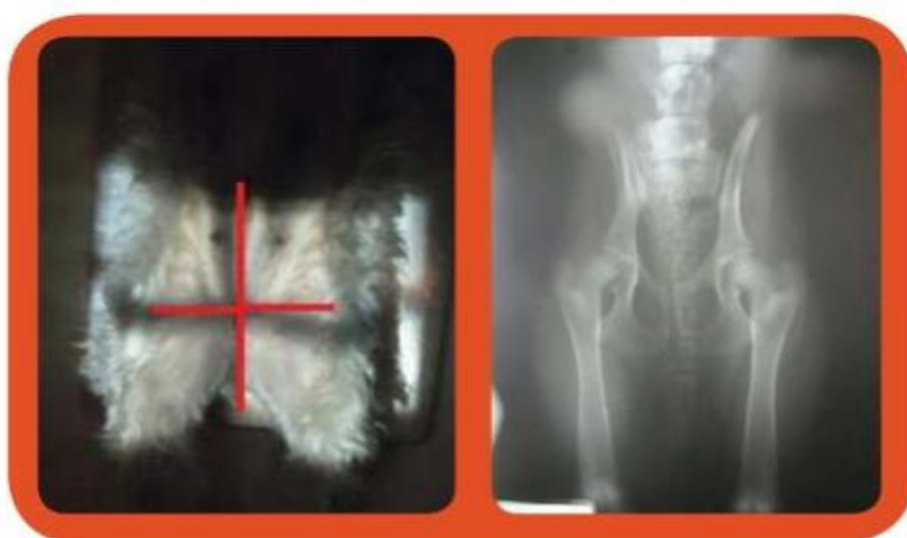
Fig. 28: Pelvis de perro y gato.

#### **-Proyección Ventrodorsal en Extensión de Pelvis.**

- Estirar fuertemente hacia caudal las extremidades posteriores mediante sujeción manual o con ayuda de vendas de las que colgaremos sacos de arena como contrapeso.
- Mantener los fémures paralelos entre sí, así como paralelos a la mesa de rayos x ejerciendo una rotación interna de manera que los tarsos se toquen, si la sujeción no es manual, con la ayuda de vendas anudar a la altura de las rodillas y que se aproxime ambas al centro.
- Rayo central sobre una línea imaginaria que una los trocánteres mayores del fémur.
- Debemos tener en cuenta que la presencia de heces y gas en el colon y recto con las estructuras óseas, pueden dificultar a un buen diagnóstico.



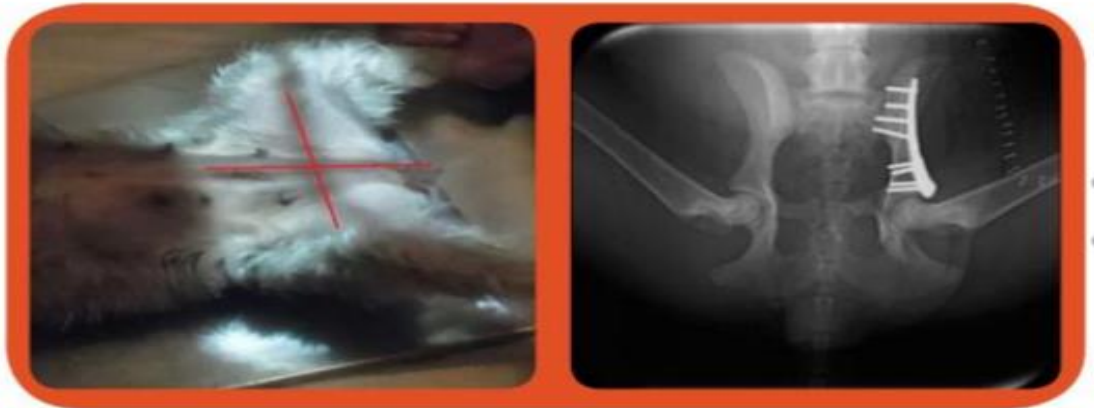Fuente: propiedad del autor.

Fuente: recuperado de <http://search.iminent.com/es-ES/search/#q=Proyecci%C3%B3n%20Ventral%20Dorsal%20en%20Extensi%C3%B3n>

Fig. 29: Proyección ventrodorsal en extensión de Pelvis.

#### **-Proyección Ventrodorsal (VD) en Rana o Flexión Pelvis.**

- Se debe colocar al paciente en decúbito dorsal, con sacos de arena en las axilas para mantener la posición o bien realizar tracción manual hacia craneal.
- Flexionar ambas caderas, rodillas y torso, y ayudar a mantener dicha posición mediante la presión manual hacia la mesa de rayos x o mediante sacos de arena colocados a la altura de la parte distal de los MM.II del animal asegurando que ambos lados quedan simétricos.
- Rayo central punto medio de una línea imaginaria que una ambos trocánteres mayores del fémur (Méndez Rondón, 2015).



Fuente: propiedad del autor.

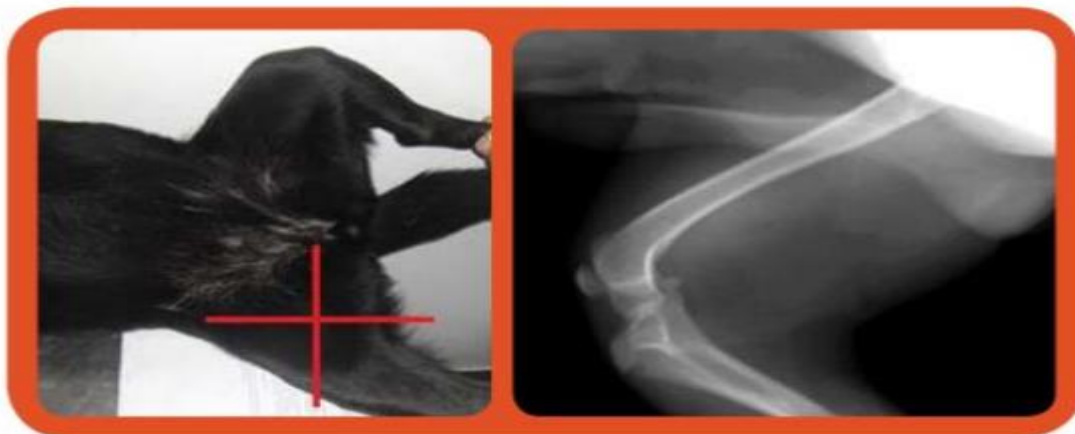Fuente: recuperado de <http://www.cvelparque.es/fractura-de-cadera-en-un-san-bernardo/>

Fig. 30: Proyección Ventrodorsal (VD) en Rana o Flexión Pelvis.

#### 7.5.1.5.2. Fémur:

##### -Proyección Medio Lateral (ML) Fémur

- Colocar al paciente en decúbito lateral con la extremidad afectada apoyada sobre la mesa. -Retirar la otra extremidad hacia caudal o bien elevarla hacia vertical y mantenerla en esa posición con ayuda de un operador.
- En perros con muslos fuertes se recomienda el uso de almohadillas para facilitar dicha posición.
- Se colima en la parte a examinar.
- Rayo central se dirige hacia la línea media del cuerpo del fémur, formando un ángulo recto con el chasis.



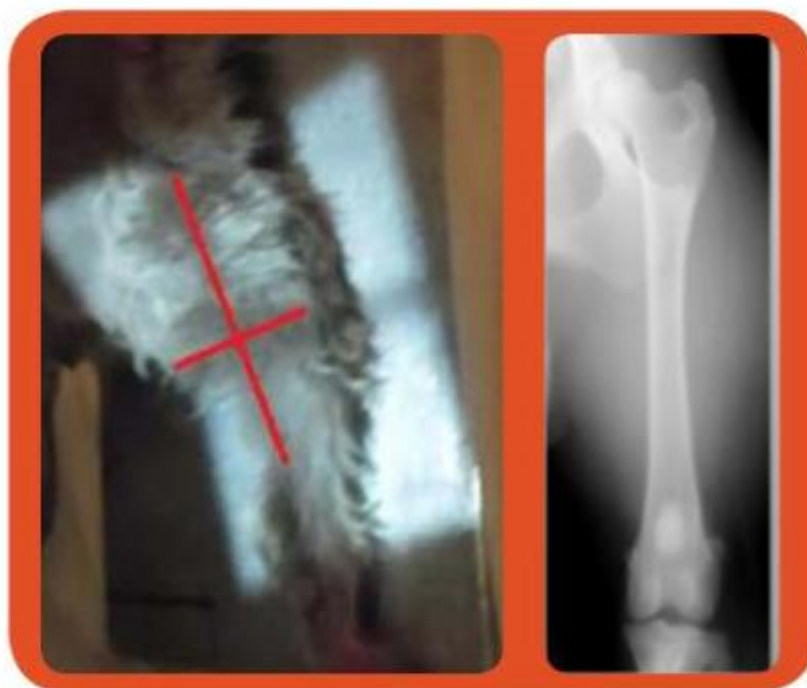Fuente: Propiedad del autor.

Fuente: recuperado de <http://orgos.portalveterinaria.com/noticia/8821/Articulos-archivo/Rotura-del-ligamento-cruzado-anterior.html>

Fig. 31: Proyección Medio Lateral (ML) Fémur.

### -Proyección Caudocraneal (CdCr) Fémur

- Colocar al paciente en decúbito esternal manteniendo en esa posición con la ayuda de una cuña debajo del tórax o bien con sacos en sus flancos.
- Estirar caudalmente la extremidad afectada y rotarla ligeramente hacia medial de manera que la rótula se mantenga en el surco tróclea, para mantener dicha posición se debe colocar una almohadilla de gomaespuma bajo la rodilla o utilizar sacos de arena situados sobre el torso y la región tibioperonea que mantenga la presión sobre esa zona.
- Mantener la otra extremidad en flexión de manera que no interfiera en la imagen y ligeramente elevada mediante una pieza rectangular de gomaespuma ayudando así a mantener la posición del animal.
- Mantener el cuerpo ligeramente rotado hacia el lado a radiografiar.
- Rayo central mitad de la diáfisis femoral.



Fuente: Propiedad del autor.

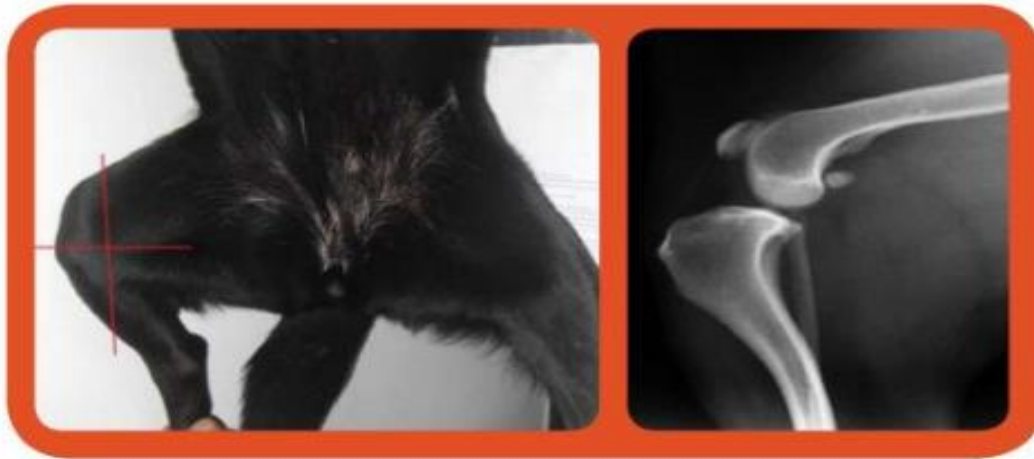Fuente: recuperado de <http://es.slideshare.net/AlannaSofia/radiologia-veterinaria-miembro-pelviano>

Fig. 32: Proyección Caudocraneal (CdCr) Fémur

### 7.5.1.5.3. Rodilla

#### -Proyección medio lateral (ML)

- Se ubica al paciente en decúbito lateral, con la extremidad afectada sobre la mesa, en posición de semi-flexión de rodilla.
- Desplazar la otra hacia caudal, sin forzar en exceso para evitar la rotación.
- Colocar una cuña de gomaespuma debajo del tarso, con el objetivo de que la rodilla permanezca perfectamente perpendicular al rayo central.
- Centrar el haz de rayos X sobre la zona distal de los cóndilos (Méndez Rondón, 2015).



Fuente: Propiedad del autor.

Fuente: recuperado de <http://argos.portalveterinaria.com/noticia/88217-Articulos-archivo/Rotura-del-ligamento-cruzado-anterior.html>

Fig. 33: Proyección medio lateral (ML).

#### -Proyección de la articulación de la rodilla craneocaudal

- Las patas traseras del perro, colocarlas en decúbito dorsal, deben estirarse en dirección caudal de manera que las manos del ayudante reposen sobre la mesa.
- La rotula de la pata a examinar debe hallarse sobre la superficie articular. Dicha posición puede verse favorecida con una ligera rotación interna de las patas traseras.
- La otra pata se puede fijar con ligera abducción y rotación externa.
- Rayo central se dirige hacia el centro del lado craneal de la pata, próximo a la tuberosidad de la tibia, formando un ángulo recto con el chasis (Schebertz y Wilkens, 1994).

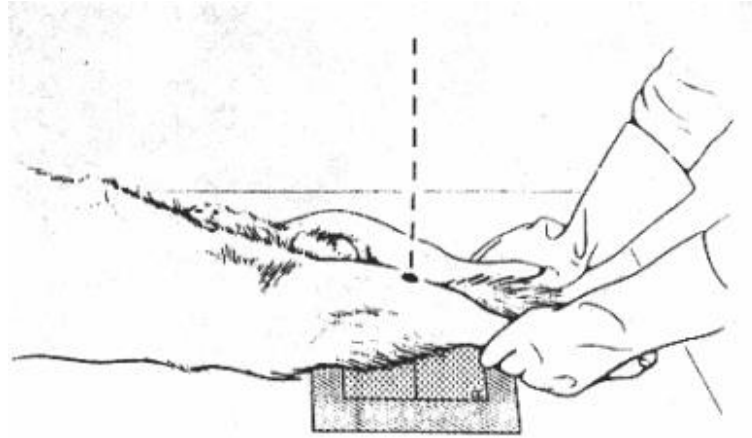


Fig. 34: Posición de la articulación de la rodilla craneocaudal

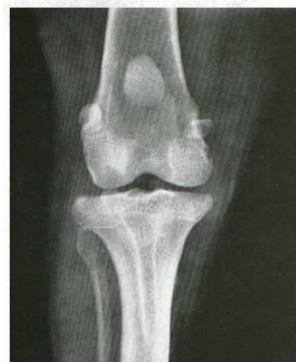

Fig. 35 Radiografía de la articulación de la rodilla derecha. Vista craneocaudal.  
 Perro Pastor alemán de 6 años.  
 Película sin pantalla — DFP 120 cm  
 75 Kv — 36 mAs  
 Tamaño original (sección de una placa de 13 x 18 cm)  
 Posición de la fig. 140

Fig. 35: Radiografía de la articulación de la rodilla derecha. Vista craneocaudal.

#### 7.5.1.5.4. Tibia y Peroné

“Para realizar un buen estudio radiológico de la tibia y el peroné, suelen ser suficientes dos proyecciones el medio lateral y la caudocraneal. Al estar rodeadas de poca masa muscular serán de buena calidad y el Kilovoltaje (Kv) será bajo, incluso en perros musculados”. Unzueta y Sever.

#### -Proyección Medio Lateral (ML).

- Colocar al paciente en posición decúbito lateral, con la extremidad que se quiere estudiar sobre el chasis.
- Se puede colocar una cuña de gomaespuma debajo del tarso, con el objetivo de que la pierna permanezca paralelos al chasis.
- Centrar el haz de rayos x sobre la zona media de la diáfisis de ambos huesos.

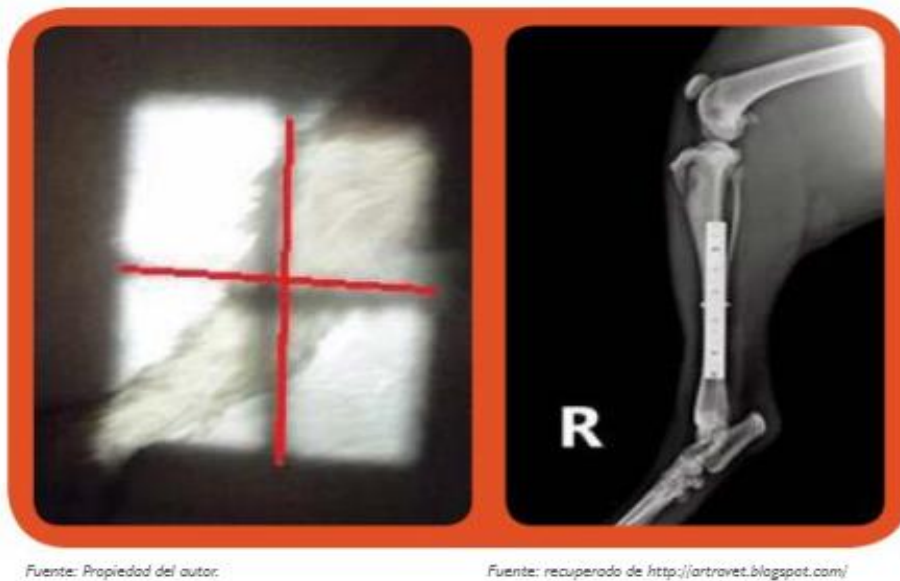


Fig. 36: Proyección Medio Lateral (ML).

**-Proyección Caudocraneal (CdCr).**

- Ubicar al paciente en decúbito esternal, con la extremidad afectada perfectamente estirada hacia caudal.
- Flexionar y elevar la otra extremidad con un triángulo de goma espuma.
- Girar ligeramente el cuerpo hacia el lado afectado.
- Centrar el haz de rayos x en la parte media de la diáfisis de la tibia y peroné.

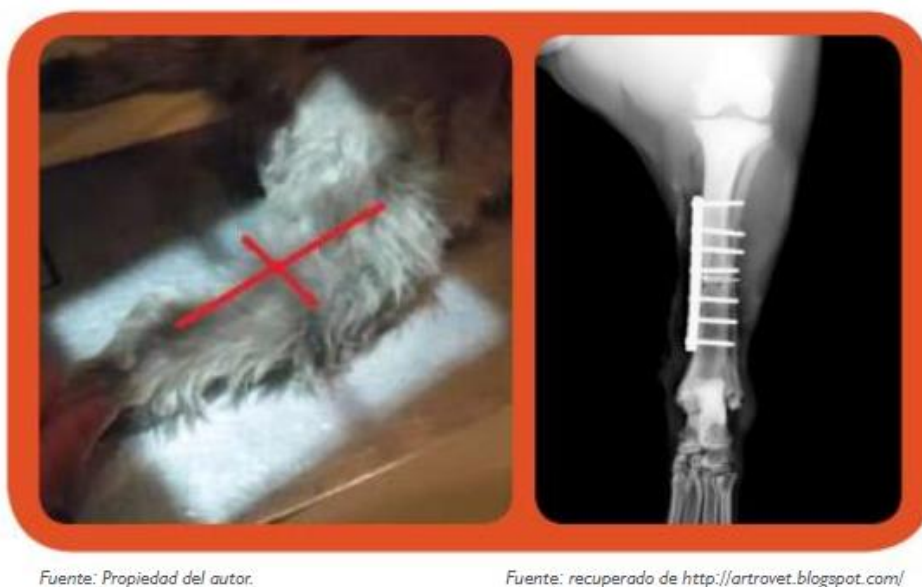

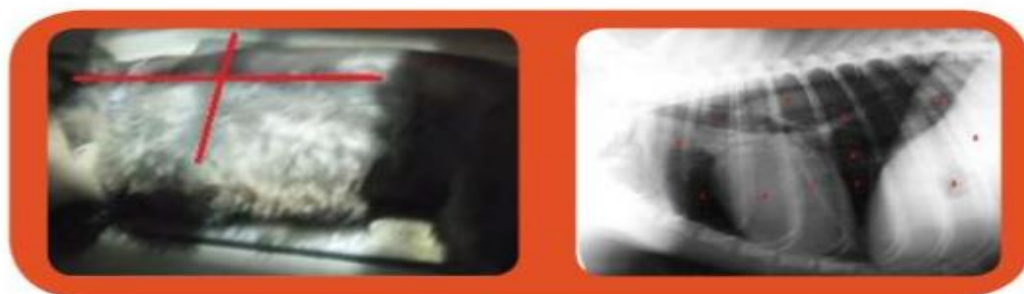Fig. 37: Proyección Caudocraneal (CdCr).

### 7.5.1.6. Tórax

Según Unzueta y Sever la exposición radiológica rutinaria del tórax requiere el empleo de un alto Kilovoltaje (Kv) y un bajo miliamperaje/seg (mAs). Las siguientes imágenes muestran el posicionamiento y el resultado del tórax realizado a un perro con los pasos a seguir.

#### -Proyección Laterolateral (LL) de tórax.

- Colocar al paciente en decúbito lateral, pedido o elegido por dicho profesional, con la columna vertebral paralela a la superficie de la mesa.
- Mantener la cabeza en extensión normal.
- Estirar las extremidades superiores cranealmente para evitar que los brazos se superpongan sobre el tórax craneal.
- Centrar el haz de rayos X a nivel de la silueta cardiaca (5to espacio intercostal).
- Debemos incluir la totalidad del tórax (desde los vértices hasta los ángulos costo diafragmáticos).
- Esperar al pico de máxima inspiración para realizar la exposición.



Fuente: Propiedad del autor.

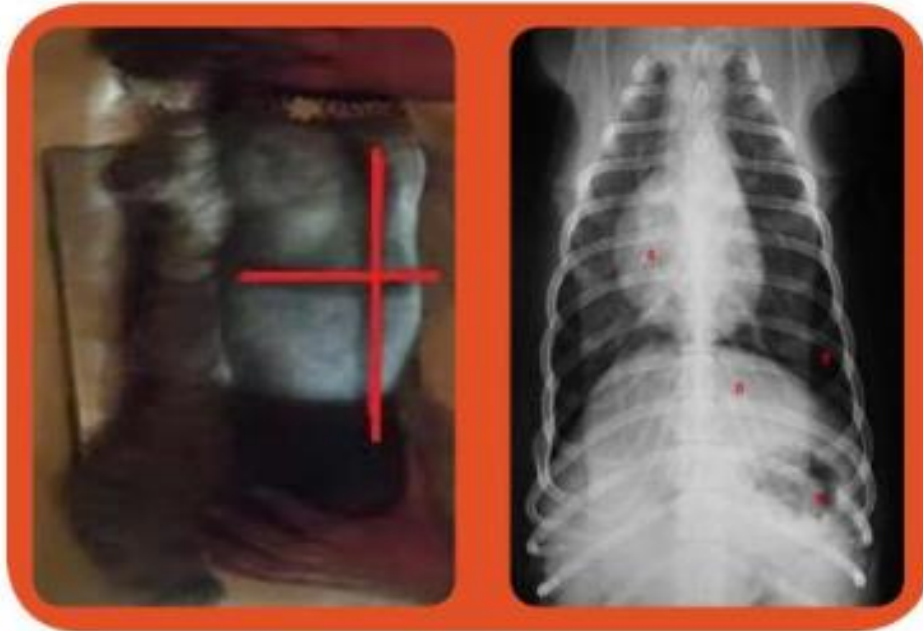
Fuente: recuperado de <http://www.uco.es/organiza/departamentos/anatomia-y-anat-patologica/peques/imagenes1.htm#abd1>

Fig. 38: Proyección Laterolateral (LL) de tórax.

#### -Proyección Dorsoventral (DV) tórax.

- Colocar al paciente en decúbito ventral.
- Mantener la cabeza apoyada sobre la mesa en posición natural.
- Estirar las extremidades superiores cranealmente y estirar las extremidades posteriores caudalmente.
- Centrar el haz de rayos X a nivel de la silueta cardiaca (5to espacio intercostal).
- Realizar la exposición en pico de máxima espiración.





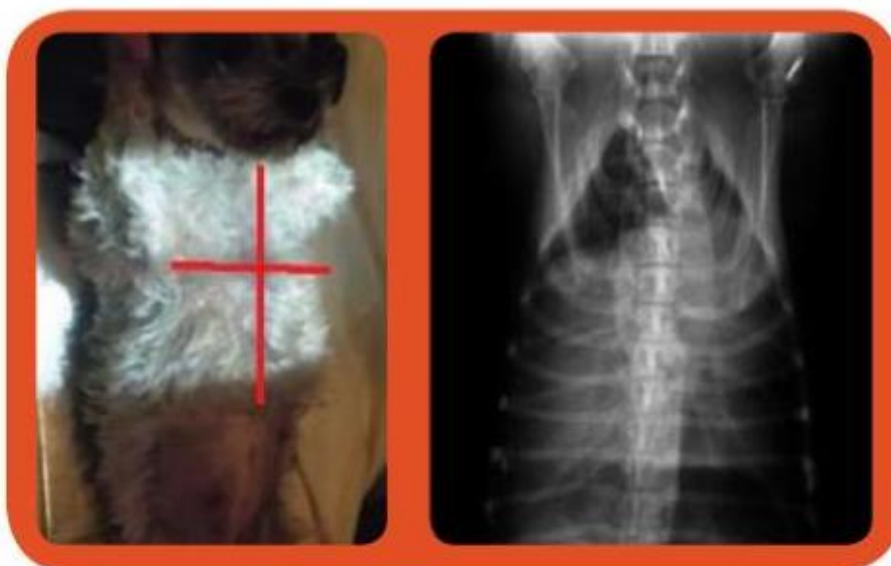Fuente: propiedad del autor.

Fuente: recuperado de <http://search.uminent.com/es-ES/search/#q=Proyecci%C3%96n%20%20>

Fig. 39: Proyección Dorsoventral (DV) tórax.

**-Proyección Ventrodorsal (VD) Tórax.**

- Colocar al paciente en decúbito dorsal, mantener la cabeza en posición natural, estirar las extremidades anteriores cranealmente y posteriores caudalmente.
- Central el haz de rayos x sobre el apéndice xifoideo.
- Realizar la exposición en pico de máxima expiración (Méndez Rondón, 2015).



Fuente: propiedad del autor.

Fuente: recuperado de [http://www.soloanalgesia.com/14\\_abril\\_07/index.htm](http://www.soloanalgesia.com/14_abril_07/index.htm)

Fig. 40: Proyección Ventrodorsal (VD) Tórax.

Indicaciones: Primera aproximación a las patologías del tórax, tanto del continente (costillas, columna, esternón, planos musculares, etc.) como del contenido (pulmones: neumonías, ampollas, enfisemas, masas; tráquea: colapso, estenosis, etc.; bronquios: bronquitis, bronquiectasias; corazón: congestión venosa, tromboembolias, etc.; vasos: cardiomegalias, microcardias; enfermedades pleurales: neumotórax, efusión pleural; enfermedades mediastínicas: masas, neumomediastino; y enfermedades diafragmáticas: hernias).

#### 7.5.1.7. Abdomen

Según Unzueta y Sever el examen rutinario de abdomen requiere una realización mínima de dos radiografías perpendiculares entre sí, las mismas deben realizarse en espiración para favorecer que los órganos abdominales se encuentren separados al máximo.

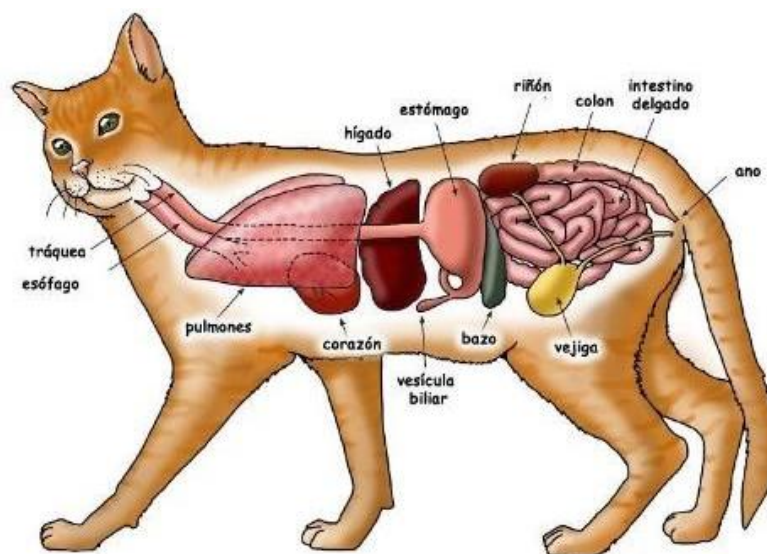
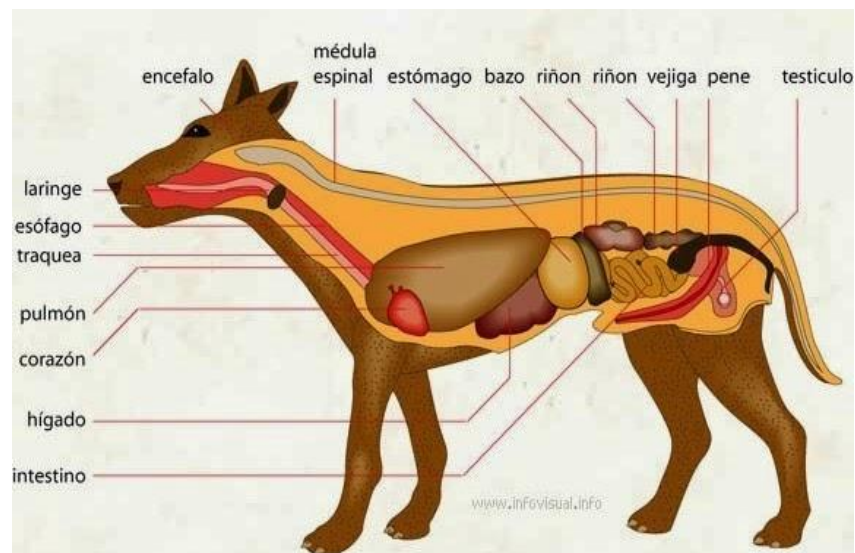


Fig. 41: Anatomía interna de un perro y de un gato

#### **-Proyección Laterolateral (LL) abdomen**

- Colocar al paciente en decúbito lateral seleccionado con la columna vertebral debe situarse paralela a la superficie de la mesa.
- Mantener la cabeza en extensión normal.
- Estirar las extremidades anteriores cranealmente y las posteriores caudalmente.
- Centrar el haz de rayos X a nivel a nivel del abdomen medio.
- Debe incluirse la totalidad del abdomen.



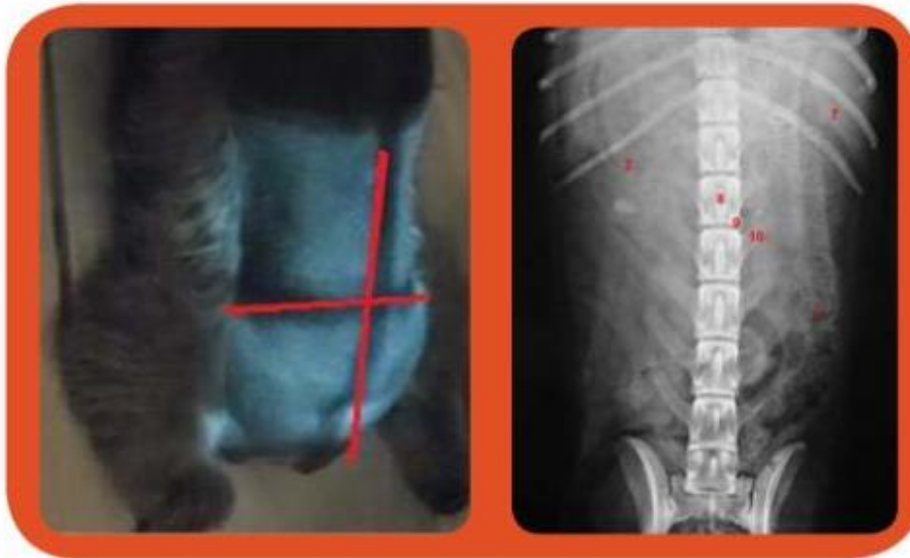
Fuente: propiedad del autor.

Fuente: recuperado de <http://www.uco.es/organiza/departamentos/anatomia-y-anat-patologica/peques/imagenes1.htm#abd1>

Fig. 42: Proyección Laterolateral (LL) abdomen.

#### **-Proyección Dorsoventral (DV) abdominal**

- Colocar al paciente sobre decúbito esternal. Para evitar la rotación del cuerpo, emplear cuñas de espuma a ambos lados del abdomen.
- Mantener la cabeza apoyada sobre la mesa en posición natural.
- Estirar las extremidades anteriores cranealmente y extender las extremidades posteriores caudalmente.
- Central haz de rayos X a nivel de la última costilla.
- Debe incluir la totalidad del abdomen.



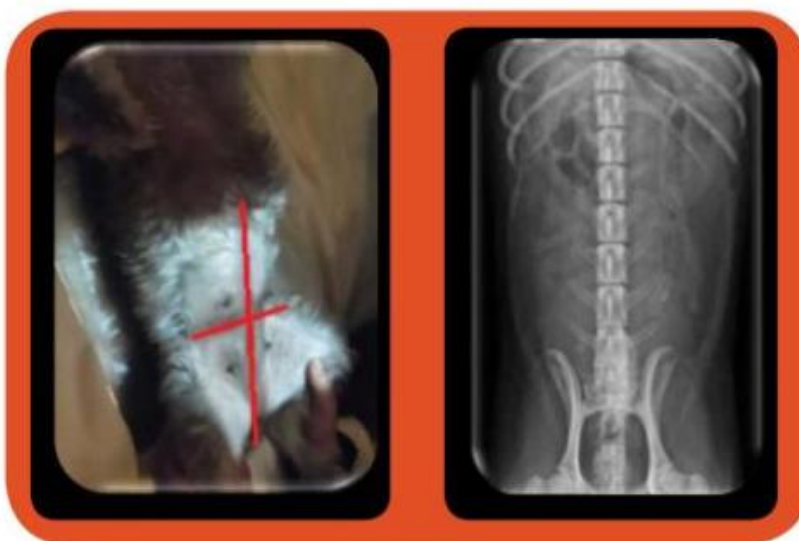Fuente: propiedad del autor.

Fuente: recuperado de <http://www.uco.es/organiza/departamentos/anatomia-y-anat-patologica/peques/imagenes1.htm#abd/>

Fig. 43: Proyección Dorsoventral (DV) abdominal.

#### -Proyección Ventrodorsal (VD) Abdomen

- Colocar al paciente sobre decúbito dorsal.
- Mantener la cabeza en posición natural.
- Estirar las extremidades anteriores cranealmente y extender las extremidades posteriores caudalmente.
- Centrar haz de rayos X a nivel de la última costilla
- Debe incluir la totalidad del abdomen.



Fuente: propiedad del autor.

Fuente: recuperado de <https://casosclnicosveterinaria.wordpress.com/2013/10/21/mi-perro-se-ha-tragado-una-piedra-2>

Fig. 44: Proyección Ventrodorsal (VD) Abdomen.

Indicaciones: Primera aproximación a cualquier patología de la cavidad o a su contenido. Efusiones, hemorragias, hernias, peritonitis generada y localizada (pancreatitis), cambio de posición, tamaño, radiodensidad o contorno de vísceras, mineralizaciones ectópicas, primera aproximación a la evaluación radiográfica de los aparatos digestivos y genitourinarios.

## **7.5.2. Examen radiográfico simple: posiciones e incidencias especiales**

### **7.5.2.1. Cabeza**

#### **7.5.2.1.1 Piezas dentarias**

##### - Incisivos y caninos superiores

Posición: Decúbito ventral (cabeza y cuello extendidos) – película intraoclusal.

Incidencia: Dorsoventral (rayo vertical).

Foco: Punto medio de la arcada dentaria incisiva.

##### - Incisivos y caninos inferiores

Posición: Decúbito dorsal (cabeza y cuello extendidos) – película intraoclusal.

Incidencia: Ventrodorsal (rayo vertical).

Foco: Punto medio de la arcada dentaria incisiva.

##### - Premolares y molares superiores

Posición: Decúbito lateral (derecho o izquierdo, según se investigue la arcada derecha e izquierda, respectivamente) – cabeza oblicua a 45° - Boca abierta.

Incidencia: Vento (45°) medial – dorsolateral (rayo vertical) por la abertura bucal.

Foco: Cuarto premolar superior.

##### -Premolares y molares inferiores

Posición: Decúbito lateral (derecho e izquierdo, según se investigue la arcada derecha o izquierda respectivamente) – cabeza oblicua en 45° - boca abierta.

Incidencia: Dorso (45°) medial – dorsolateral (rayo vertical) por la abertura bucal.

Foco: Cuarto premolar inferior.

Expresa, De Simone, 2010, que se indican para fistula de cuarto premolar superior, infecciones de raíces dentales, periodontitis, retención de piezas dentarias, retención de raíces dentarias por roturas intraoperatorias, lesiones por absorción, carencia de piezas dentarias, patología pulpar, fracturas, endodoncia, etc.

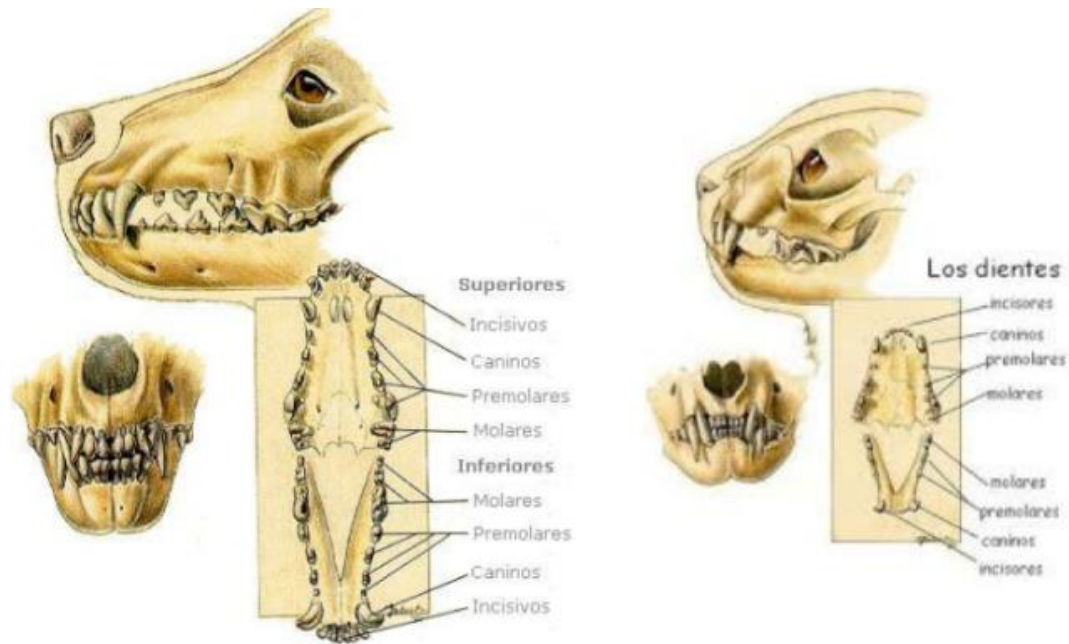


Fig. 45: Imágenes de los dientes de perros y gatos.

#### 7.5.2.1.2. Ampollas (bullas) timpánicas

Posición: decúbito dorsal – eje oroaboral vertical levemente inclinado (unos 5°) alejando el mentón del pecho – boca abierta.

Incidencia: Oroaboral (rayo vertical ingresa por la abertura bucal).

Foco: Punto medio del área del paladar blando.

Indicaciones: Demostración frontal, desdoblada de las ampollas timpánicas. También para apófisis odontoides y articulaciones atlantooccipital en vista frontal (De Simone, 2010).

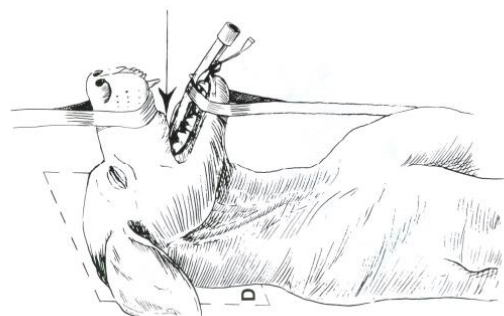
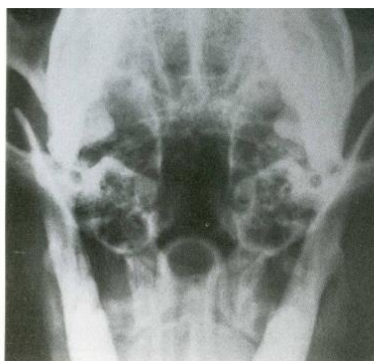

Fig. 46: Proyección Ventrodorsal (VD) ampollas (bullas) timpánicas.

Schebitz H y Wilkens, 1994 explica que esta proyección rostrocaudal con boca abierta permite evaluar las bullas timpánicas con mínima superposición de estructuras de

estructuras, también es recomendada para evaluar dientes del axis y la congruencia articular atlantoaxial.

#### 7.5.2.1.3 Senos Frontales

Posición: Decúbito dorsal – eje oroaboral de la cabeza perpendicular al plano del chasis.

Incidencia: Oroaboral (rayo vertical).

Foco: Punto medio de una línea transversa que uno a ambos bordes dorsales de las arcadas cigomáticas.

Indicaciones: Vista desdoblada de la superposición de ambos senos frontales por separado. Es complementaria del frente y perfil estrictos de cabeza, y puede combinarse con las oblicuas para una evaluación radiográfica completa (De Simone, 2010).

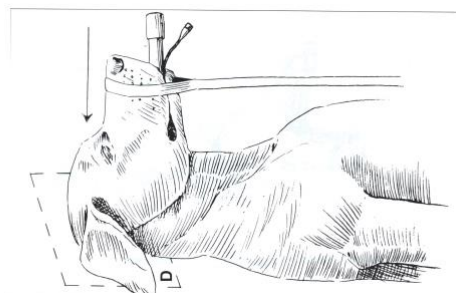
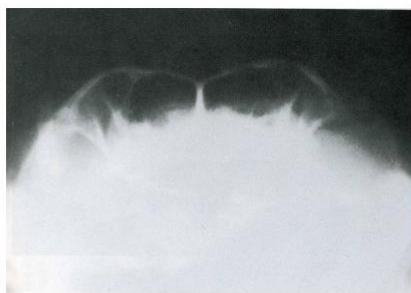

Fig. 47: Proyección Ventrodorsal (VD) Senos Paranasales.

#### 7.5.2.1.4. Fosas Nasales

-Posición: Decúbito ventral (cabeza y cuello extendidos) – película intraoclusal (encajada en ángulo y lo más profundo que permita la abertura bucal).

Incidencia: Dorsoventral (rayo vertical).

Foco: Punto medio de una línea imaginaria, que se extienda transversalmente a la altura del tercer premolar superior.

-Posición: Decúbito dorsal – boca abierta al máximo – plano del paladar duro paralelo al plano del chasis.

Incidencia: Cráneo (20°) ventral – caudodorsal.

Foco: Punto medio de una línea imaginaria transversa, que pase a la altura del tercer premolar superior.

Indicaciones: Patologías de las fosas nasales (inflamaciones, infecciones, tumores, fracturas, hemorragias, etc.) permite su apreciación completa, sin las áreas de

enmascaramiento que produce la superposición con la mandíbula en el frente estricto de cabeza (incidencia Ventrodorsal – rayo vertical). Se complementa cualquiera de las dos posiciones con la incidencia lateral de cabeza.

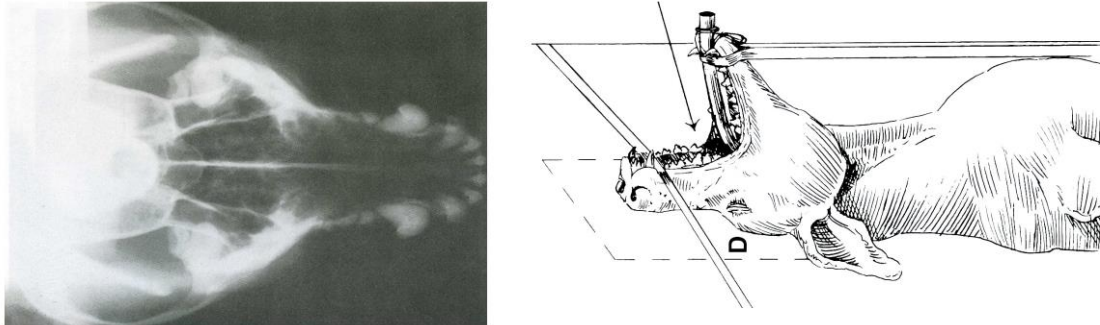


Fig. 48: Proyección Ventrodorsal (VD) de Fosas Nasales.

Proyección rostrocaudal para evaluar senos frontales, también las fosas nasales. La posición de la nariz debe ser tal que el paladar duro quede perpendicular a la mesa (Schebitz H y Wilkens, 1994).

### **7.5.3. Miembros anteriores**

#### **7.5.3.1. Escápula**

Posición: Decúbito lateral – escápula de interés en contacto con la camilla (ventral) – miembro con la articulación escapulohumeral flexionada y empujada dorsalmente (en relación con la columna) – miembro opuesto con la articulación escapulohumeral desplazada hacia ventral (en relación con la columna).

Foco: Punto medio del eje mayor de la escápula, justo por encima del borde dorsal de la columna.

Indicaciones: Patologías escapulares (fracturas, tumores) en las que se requiera una imagen sin superposición con otras estructuras. Es complementaria del puente estricto de escápula (De Simone, 2010).



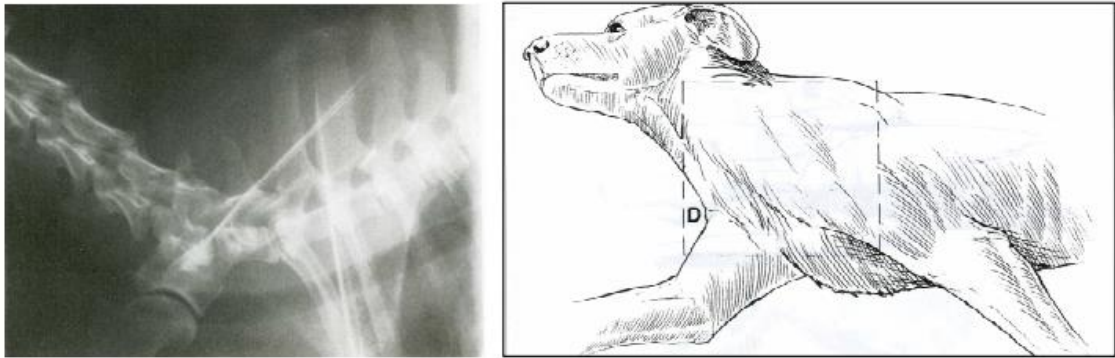


Fig. 49: Proyección mediolateral de escapula (Schebitz H / Wilkens, 1994).

#### 7.5.4. Miembros Posteriores

##### 7.5.4.1 Cadera

Posición: Displasia I luxioide (decúbito dorsal). Sin rotación lateral. Miembros extendidos, paralelos entre sí, en un mismo plano con respecto al chasis o mesa, con un suplemento colocado entre los muslos u otra forma seria mediante la colaboración de un asistente que le sujete de los tarsos. Hacer presión hacia medial desde los tarsos. Deben incluirse, en proximal las tuberosidades coxales, y en distal, las rodillas.

Se requiere de anestesia general para una buena relajación muscular y evitar el dolor.

Incidencia: Ventrodorsal. Rayo vertical.

Foco: En la línea media, a nivel de las articulaciones coxofemorales.

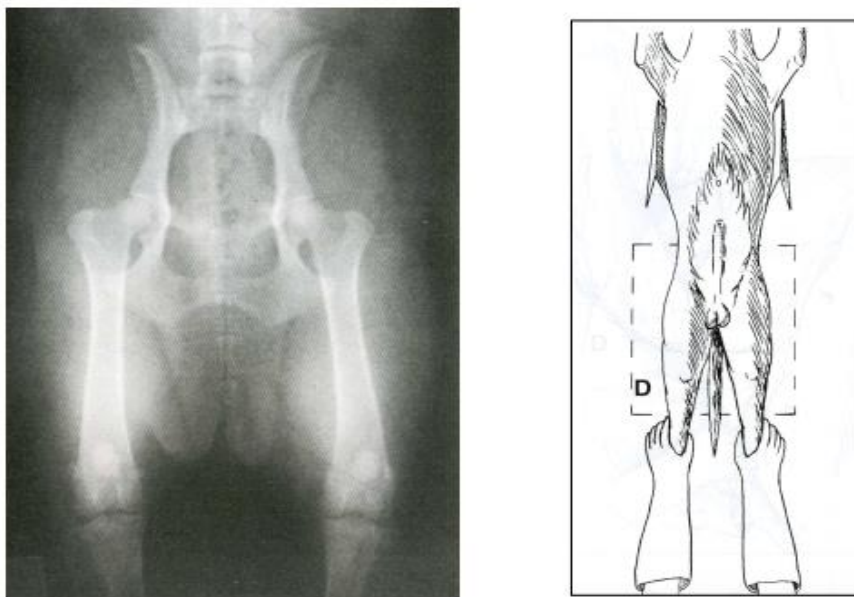


Fig. 50: Proyección Ventrodorsal (VD) cadera.

#### **7.5.4.2. Tarso**

Posición: sentado (columna mantenida perpendicular a la camilla por un ayudante) – miembro posterior extendidos (tarso en máxima extensión) – en stress distractivo (tracción de la tibia en un sentido y del pie en el opuesto).

Incidencia: Cráneo – caudal (o dorsoplantar).

Foco: Articulación tarsotibial

Indicaciones: Ampliar el espacio articular para detectar lesiones por osteocondrosis, no detectadas en el frente convencional (De Simone, 2010).

## CAPÍTULO VIII. METODOLOGÍA

### 8.1 Enfoque de la investigación

La investigación desde el punto de vista de los datos es cuantitativa y cualitativa, hay datos que se reducen a cifras numéricas y otros que son de tipo expresivo, destacando variantes cualitativas, como son la prevalencia de patología/enfermedad preexistente del animal.

Es una investigación de corte transversal, puesto que plantea un problema de estudio delimitado y concreto. La metodología se orienta a poner a prueba la hipótesis y es correlacional, ya que busca establecer relaciones significativas entre aspectos de las variables para verificar o refutar la hipótesis planteada (Hernández-Sampieri et al., 2017).

La observación de los hechos y los datos recolectados de las diversas clínicas veterinarias de Punta Alta (abril – agosto 2019) son observados, analizados y volcados en gráficos estadísticos. También se apela a datos que brindan los actores involucrados y se busca disponer de un diagnóstico certero de la patología que presenta dicho animal mediante el método de diagnóstico por imagen en conjunto con la clínica del paciente. Todo esto, implica en la selección y elaboración de las técnicas e instrumentos.

### 8.2 Variables

Se presentan las principales variables puestas en juego en este estudio para apreciar las relaciones entre sí o entre aspectos de las mismas.

**Variable independiente:** Evaluar las patologías óseas y/o traumatológicas de los caninos y felinos en el período estudiado.

**Variable dependiente:** La radiografía es el método más utilizado para evaluar las diferentes patologías.

### **8.3 La población o universo del estudio**

En la presente tesis se analizarán los estudios de pequeños animales a partir de diferentes métodos de diagnósticos por imágenes, tanto las radiografías como ecografías, realizadas a los felinos y caninos domésticos atendidos en consultorios veterinarios de la ciudad de Punta Alta, estos corresponden a la población a estudiar.

En este caso particular, y en relación a los pacientes que concurren a las veterinarias, la población específica será seleccionada a partir de identificar aquellos que poseen alguna patología que requiera un estudio complementario de diagnóstico por imagen.

Por otro lado, se realizó un total de 12 encuestas a todas las clínicas veterinarias de Punta Alta, tanto los que poseen un equipo de rayos X y/o ecógrafo, como los que no cuentan con ellos y derivan.

Los planteos que se realizaron en dicha encuesta se encuentran en el Anexo N° 1. También se llevó a cabo un registro de casos (Anexo N° 2) y un registro observacional (Anexo N° 3).

### **8.4. Muestra**

La muestra en este trabajo sería casuística ya que los datos aportados se reciben a partir de las preinscripciones de los diferentes médicos veterinarios, esta información es indirecta.

### **8.5. Alcances y limitaciones**

Se analizan solamente las prácticas médicas radiológicas de caninos y felinos del periodo de abril-agosto del año 2019.

Se excluyen del trabajo a las demás especies de fauna, y del estudio complementario de ecografías incluye no más motivo/ patología de los estudios solicitados.

### **8.6. Fuentes de información**

La información utilizada para el desarrollo de la investigación se obtuvo de encuestas realizadas a los diferentes médicos veterinarios, tal lo que especificaba el estudio complementario solicitado con sus correspondientes diagnósticos o motivo de realización. También se valió de la comunicación verbal y la experiencia de los médicos

que han colaborado, consultas con el tutor sobre bibliografía usada, libros de Radiología y sitios web relacionados al tema estudiado.

Se utilizó el análisis crítico de toda la información adquirida para ampliar conocimientos y argumentos teóricos del trabajo.

### **8.7. Técnicas e instrumentos metodológicos**

Se han considerado pertinentes en este caso el empleo de técnicas como encuesta, registro de casos y registro de observación.

Para disponer de datos sobre los estudios de patologías y de las prácticas profesionales se consideró adecuado contar con una encuesta que contenga preguntas sobre los aspectos a ser estudiados, dando cuenta de las distintas variables en juego y la vinculación entre algunas de ellas.

En cuanto a la cantidad de casos y estudios se elaboró un registro agrupando los datos según diferentes categorías.

Respecto a la posibilidad de disponer con estudios, se entendió que era necesario llevar un registro de los mismos, para obtener información relevante de los aspectos seleccionados.

Como instrumentos para obtener dicha información se utilizó el formulario de encuesta por un lado y por el otro unas tablas de registro de casos.

Los instrumentos se encuentran en los Anexos y el detalle es el siguiente:

- Instrumento 1. Encuesta a los veterinarios de Punta Alta (Anexo 1) – pág. 70 -.
- Instrumento 2. Análisis de los estudios complementarios de imágenes en este caso rx y ecografías con sus diversas patologías en veterinarias de Punta Alta (abril-noviembre 2019) (Anexo 2) – pág. 79 -.
- Instrumento 3. Registro de observación de estudios (Anexo 3) – pág. 80 -.

Los instrumentos luego de ser confeccionados, se pusieron a prueba, incorporando ajustes en los mismos, antes de su implementación total. Ello buscó garantizar la “fiabilidad” o pertinencia de los instrumentos para lograr objetividad, teniendo en cuenta la lógica de los datos cuantitativos y cualitativos.

## **CAPÍTULO IX. RESULTADOS**

### **9.1. Presentación de datos**

Los instrumentos mencionados aportaron datos que se detallan en relación al objeto de estudio de esta investigación.

Seguidamente se presentarán de acuerdo al orden señalado en el apartado anterior, para lograr una mejor comprensión de los mismos y posteriormente su análisis.

Los resultados se entregan siguiendo el mismo orden de las preguntas contenidas en la encuesta dirigida a los profesionales veterinarios de Punta Alta (2019) para lograr una mejor comprensión de los mismos.

#### **Sección N° 1: Información general de las Clínicas Veterinarias de la ciudad de Punta Alta.**

Esta sección fue orientada a obtener información general de las clínicas veterinarias, acerca del nombre de ellas, nombre de dichos profesionales, médicos en actividad, direcciones, teléfonos. Encontrándose 12 clínicas, de las cuales tres de ellas tienen a dos médicos en actividad, mientras que en las restantes hay un médico veterinario.

#### **Sección N° 2: Información específica, orientada a las Clínicas Veterinarias de la ciudad de Punta Alta.**

Los resultados expresados a continuación consideran al total (12) de clínicas veterinarias existentes en la ciudad de Punta Alta.

##### **1. Posesión de equipos de Rayos X**

Como se aprecia en la Figura 51, solamente 3 clínicas cuentan con equipos de Rayos X, representando el 25% de los mismos.

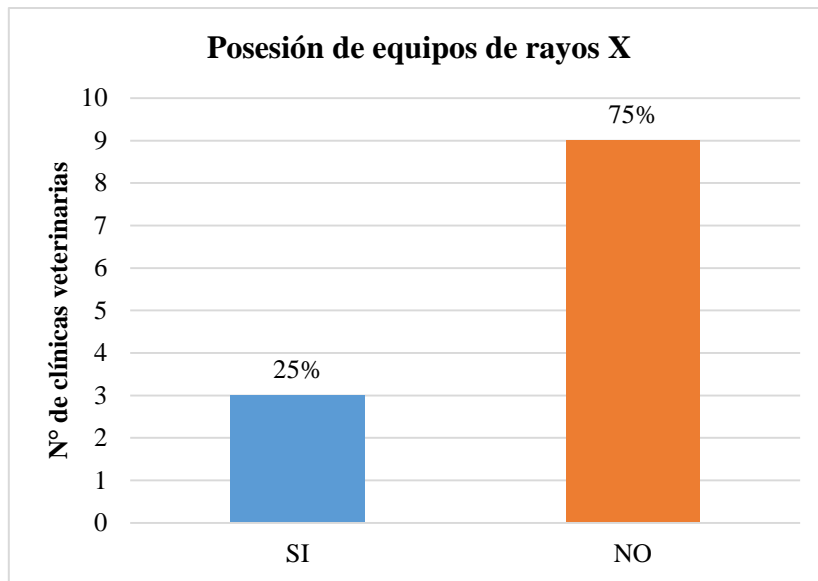


Fig. 51: Distribución porcentual de las respuestas de los médicos veterinarios en relación a la posesión de un equipo de rayos X en la ciudad de Punta Alta del 2019.

## 2. Posesión de ecografía

Como se evidencia en la Figura 52, solamente 2 clínicas cuentan con ecógrafos, representando el 16,67% de los mismos.

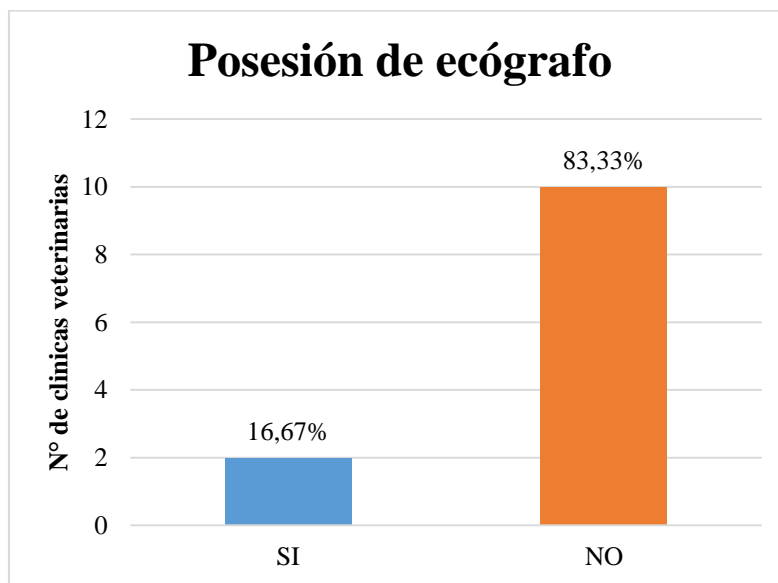


Fig. 52: Respuestas de los médicos veterinarios en relación a la posesión de un ecógrafo en la ciudad de Punta Alta del 2019.

### **3. Implementación de la radiografía como método diagnóstico complementario - Radiografía como método diagnóstico**

Al consultar acerca de si consideran la implementación de la radiografía como un método diagnóstico complementario, el 100% de los encuestados afirmó que es una excelente herramienta de apoyo para el diagnóstico.

### **4. Examen clínico**

En la Figura 53 se aprecia que 11 (once) clínicas, es decir, el 91,67%, afirmaron que se pueden alcanzar resultados satisfactorios solamente con un buen examen clínico, pero ello depende de la patología.

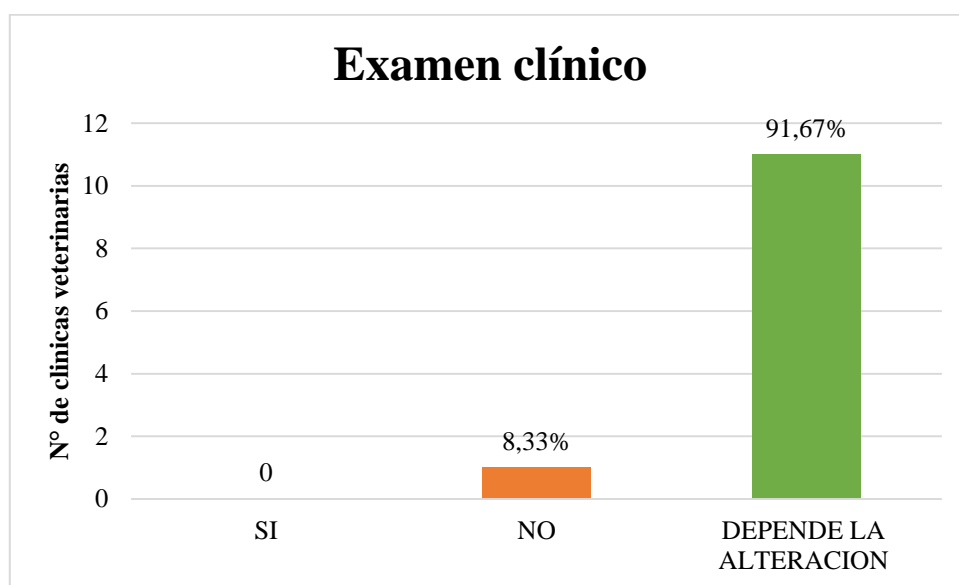


Fig. 53: Respuestas de médicos veterinarios sobre alcanzar resultados solo con un buen examen clínico en la ciudad de Punta Alta del 2019.

### **5. Grado de capacitación de los profesionales en el área**

El 41,67%, es decir 5 de los médicos veterinarios encuestados en la ciudad de Punta Alta, han realizado algún curso o capacitación en el área radiológica, siendo las respuestas: curso – jornadas en radiología en Buenos Aires, Programa en educación continua en pequeños animales (entre el programa, incluía radiología), CEMV (Centro de especialidades en Medicina Veterinaria) y capacitaciones en veterinarias en web y métodos complementarios de diagnóstico en medicina veterinaria.



## **6. Utilización de ecografía**

Los médicos veterinarios coincidieron en un 100%, al indicar el uso de un estudio ecográfico para la evaluación del abdomen y ginecológico, entre ellos agregaron: patologías de tejidos blandos, control o diagnóstico de gestación, enfermedades reproductivas (patologías en ovarios, útero, próstata, testículos), complementario de radiografía de tórax (partes blandas), complemento para determinar un diagnóstico de órganos internos, masas tumorales para ver su tamaño, control en pacientes oncológicos, vejiga y renal, enfermedades en vías urinarias (cálculos, tumores, inflamación), eco-cardiológicas, glándulas endocrinas (glándulas tiroides, paratiroides, hemorragias por traumatismo, entre otras.

## **Sección N° 3: Preguntas dirigidas a los profesionales de las clínicas veterinarias de la ciudad de Punta Alta que cuentan con equipos de Rayos X.**

### **1. Protección contra la radiación**

Se presentan datos de 3 (tres) clínicas veterinarias respecto de la protección de la radiación. Los resultados son los siguientes:

Tabla N° 2: Elementos de protección con que cuentan las clínicas veterinarias que poseen un equipo de Rayos X en la ciudad de Punta Alta (2019)

Clínica veterinaria	Biombo	Delantal plomado	Guantes plomados	Protector tiroides	Paredes plomadas
1	-	+	+	+	+
2	-	+	+	+	+
3	-	+	-	+	+

(-) No cuenta con elemento de protección.

(+) Posee el elemento de protección.

De lo observado, ninguno posee biombo, las tres clínicas cuentan con delantal plomado, protector de tiroides y paredes plomadas. Las encuestas de la clínica 3 señalan no solamente que posee equipo contra la radiación de los colegas que eligieron, sino que no poseen guantes plomados.

### **2. Prestación de servicios radiográficos y uso de registro**

La Tabla 3 evidencia los registros de la red sobre servicios radiográficos y el uso de los mismos.

Tabla N° 3. Uso de los equipos de Rayos X como prestación de servicios a terceros y de registros en las clínicas veterinarias de Punta Alta, en el periodo mencionado.

Clínica veterinaria	Prestación servicio radiográfico	Uso de registro
1	Si	-
2	Si	Por ficha
3	Si	Fotografía a la placa que toma

Las tres clínicas prestan su servicio de radiografía, contando con el uso de registro la clínica (N: 2) por ficha y la clínica (N: 3) por fotografía a la placa que toma, la restante no posee ningún tipo de registro.

### **3. Número de radiografías solicitadas por terceros**

Ninguna de las tres veterinarias encuestadas pudo responder esta problemática-cuestión, ya que no llevan un registro de si son propios o si son pacientes derivados de otras clínicas.

### **4. Patologías más frecuentes en que se utilizan las radiografías**

El 100% de las clínicas declaró usar los estudios radiográficos en fracturas (patologías óseas, luxación, etc.) y para placas de tórax (cuadros respiratorios, cardiología, masas en cavidad), además eran usadas en el 66,67% de las clínicas (N: 2) en caso de cuerpos extraños u obstrucciones, cuadros abdominales, y el 33,33% (N: 1) por problemas en urología.

### **5. Vistas o proyecciones**

Seguidamente se presenta el porcentaje de vistas o proyecciones que realizan los médicos veterinarios en cada paciente.

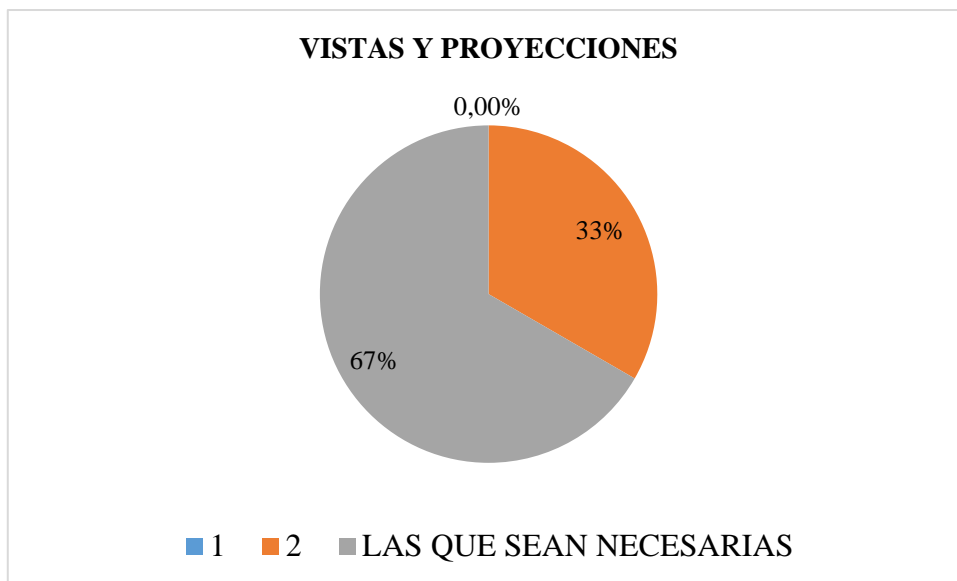


Fig. 54: Vistas o proyecciones que realizan los veterinarios por paciente al tomar una radiografía, en las clínicas de la ciudad de Punta Alta con equipos de Rayos X. Se observa que el 33% efectúa 1 vista y el 67% las que sean necesarias.

#### 6. Número de radiografía

A continuación se detallan las cantidades de veces que se han solicitado el uso del equipamiento de radiografía.

Tabla N° 4: Uso de los equipos de rayos X por clínica veterinaria al año, en la ciudad de Punta Alta, tanto las solicitadas de su propia clínica como las recibidas por terceros.

Veterinarias	Semana	Al mes	Anual	Porcentaje
1	20	80	960	56%
2	12	48	576	34%
3	3	15	180	10%
Totales	35	143	1716	100%

Como se observa, la clínica (N: 1) realiza 20 radiografías a la semana, 80 al mes y 960 al año, representado el mayor porcentaje (56%), luego sigue la clínica (N: 2) siguiendo el mismo orden, 12, 48 y 576 (34%) y por último la clínica (N: 3) 3,15 y 180 (10%).

#### **Sección N° 4. Preguntas dirigidas a profesionales de clínicas veterinarias de la ciudad de Punta Alta que no poseen equipos de Rayos X**

Los siguientes resultados corresponden a la cuarta sección de la encuesta, que contiene las preguntas efectuadas a los profesionales de las clínicas que no poseen equipos de rayos

X. Por ello se consideró como total a las 9 clínicas que no cuentan con un equipo radiográfico y solicitan radiografías a otros colegas.

#### **1. Criterios de indicación radiográfica**

Al consultar sobre el criterio con que determinaban los pacientes en que indicarían el uso de un estudio radiográfico, en las clínicas veterinarias de la ciudad de Punta Alta que no cuentan con un equipo radiográfico, el 44,45% (4 clínicas) recomendaban su uso si requería confirmar o concluir un diagnóstico. El 33,33% (3 clínicas) fundamentaban con complicaciones ante la falla del tratamiento y se requiere de diagnósticos diferenciados. El 22,22% (2 clínicas) indicó que basaban su recomendación según la gravedad de la lesión. Todos tratan de adecuarse a la capacidad del propietario de costear el estudio radiológico.

#### **2. Patologías más frecuentes en que se utilizan las radiografías**

El 100% de los profesionales de las clínicas (9) declararon solicitar los estudios radiográficos en patologías óseas, como las fracturas, luxaciones, tumores de hueso, traumatismos, displasia, etc. Además, 7 de ellas solicitan las radiografías en caso de cuerpos extraños u obstrucciones. Dentro de esas clínicas, hay 5, que solicitaban las radiografías de tórax por problemas respiratorios, cardiomegalias, enfermedad pulmonar, metástasis pulmonar, y en caso de tumores mamarios. Una de ellas, para urolitiasis, y otra para gestación después de los 35 días, para confirmar diagnóstico de gestación, ubicación, tamaño de los neonatos.

#### **3. Formato de solicitud radiográfica y uso de prediagnóstico**

Ocho clínicas indicaron que poseen un formato de solicitud, mediante una orden que indica posicionamiento, en algunos casos, historia clínica e incidencia. La restante indicó no poseer un formato de solicitud de examen radiográfico. Al momento de solicitarlo, 7 incluyen en la petición un pre diagnóstico y las dos restantes no lo hacen.

#### **4. Vistas o proyecciones**

Distribución porcentual de las respuestas de los médicos veterinarios en relación al número de vistas radiográficas que solicitan como prestación de servicios a las clínicas veterinarias de la ciudad de Punta Alta que posee un equipo radiográfico a Diciembre de 2019.

Tabla N° 5: Seis de las nueve clínicas veterinarias contestaron las que sean necesarias (67%) y las restantes solicitan dos proyecciones (33%).

Vistas o proyecciones			
Veterinaria	1	2	Las que sean necesarias
4			1
5			1
6			1
7		1	
8			1
9			1
10			1
11		1	
12		1	
<b>Total</b>	<b>0</b>	<b>3</b>	<b>6</b>
<b>Porcentaje</b>	<b>0,00%</b>	<b>33%</b>	<b>67%</b>

##### 5. Número de radiografías y lugar donde se solicitan

En las siguientes tablas se especifica la cantidad de placas solicitadas por cada médico veterinario a la semana, al mes y al año, (Tabla 6). En la subsiguiente, Tabla N° 7, determina en qué lugar se solicitan.

Tabla N° 6: Placas solicitadas a terceros por semana, mes y anualmente. El total semanal de radiografías solicitadas es de 25, mensual 100 y anual 1200.

N° de placas solicitadas			
4	2	8	96
5	3	12	144
6	2	8	96
7	2	8	96
8	3	12	144
9	3	12	144
10	2	8	96
11	4	16	192
12	4	16	192
<b>Totales</b>	<b>25</b>	<b>100</b>	<b>1200</b>

Tabla N° 7: Solicitud de placas radiográficas. Se concluyó que siete de ellas elijen la clínica N° 1, una la clínica N° 3 y dos la clínica N° 2.

Solicitud de exámenes			
Veterinarias	1	3	2
4			
5	1		
6	1		
7			1
8	1		
9	1		
10	1	1	1
11	1		
12	1		
Totales:	7	1	2

#### **6. Grado de satisfacción**

Al consultar acerca del grado de satisfacción con el servicio brindado por dicho profesionales, el 100% de los médicos veterinarios encuestados, afirmaron estar muy satisfechos con el servicio recibido.

#### **7. Necesidad de posesión de un equipo de rayos X en su clínica**

Al consultar en las clínicas veterinarias de la ciudad de Punta Alta, sobre la necesidad de contar con un equipo radiológico propio, el 44,44% (4 clínicas) afirmó que es necesario y las razones principales fueron que es una herramienta básica de diagnóstico, para ofrecer mayor cantidad de servicios e ir creciendo como clínica. El 55,56% (5 clínicas) declaró que no es necesario, teniendo como principales motivos el estar muy conformes con el servicio entregado y el retorno de una inversión de este tipo, entonces prefieren derivar.

#### **8. Principales limitaciones**

Al preguntar sobre las limitantes por las cuales no poseen un equipo de rayos X, el 44,44% (4) de los médicos veterinarios de dichas clínicas veterinarias, coincidió en que es por el costo que significa su implementación en relación a los beneficios que tal servicio les pueda entregar y amortización del equipo, dentro de ellas dos veterinarias opinan además por la falta de espacio para la instalación de un equipo radiográfico. Un 22,22% (2)

declaró que las limitantes en la implementación es el tiempo que te lleva realizar el estudio además del espacio, y un 33,34% (3) declararon que la limitante no está en el factor económico sino que no están interesados.

**Análisis de los estudios complementarios de imágenes en este caso rx y ecografías con sus diversas patologías en veterinarias de Punta Alta (abril-noviembre 2019)**

Los resultados de dicho anexo, son los pequeños animales que le solicitaron estudios complementarios de radiografía o ecografía en el transcurso de estos cinco meses, desde abril hasta agosto del corriente año 2019, en las clínicas veterinarias.

TABLA N° 8: Muestra la cantidad de animales (133, de los cuales 30 son felinos y 103 caninos) que fueron examinados por estudios complementarios tanto de radiografías (125) como ecografías (44).

Animales	cantidad	Ecografía	Radiografía
Felino	30	3	32
Canino	103	41	93
Totales	133	44	125
TOTAL DE ESTUDIOS			169

TABLA N° 9: Motivos por el cual solicitan estos métodos complementarios de diagnóstico ante las diversas patologías que puede llegar a sospechar ante la minuciosa clínica. Algunos de estos animales presentan más de una patología.

PATOLOGIA	RADIOGRAFIAS		ECOGRAFIAS		SUBTOTALES
Patología ósea	37	12	1		50
Patología cardíaca	8				8
Patología respiratoria	19	7			26
Patología abdominal	6	5	19	1	31
Patología ginecológica	2	1	12	1	16
Patología urinaria		2	9	2	13
Patología odontológica					0
Prequirúrgico	2		1		3
TOTALES	74	27	42	4	

Verde: Caninos - Celeste: Felinos

### Registro de observación de estudios

A continuación se presentaran casos obtenidos en algunas de las clínicas veterinarias de la ciudad de Punta Alta, teniendo en cuenta el instrumento 3, Registro de casos (Anexo 3).

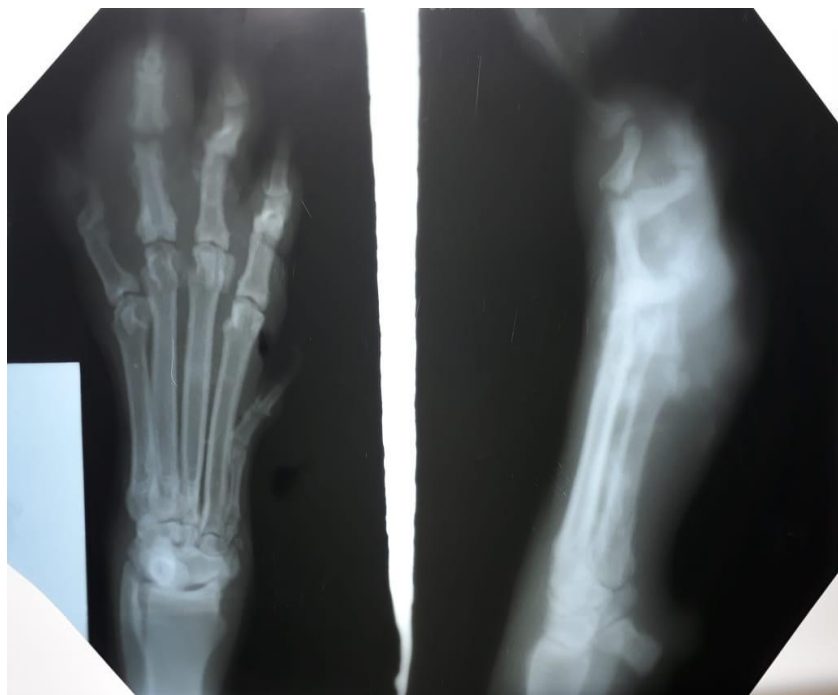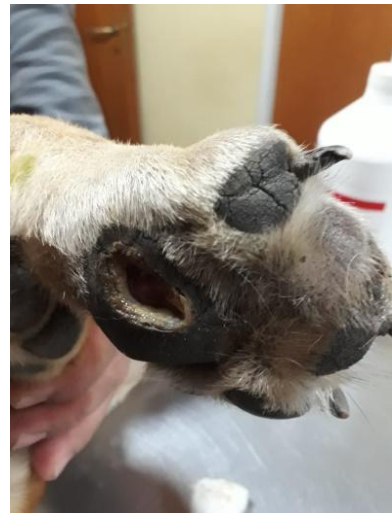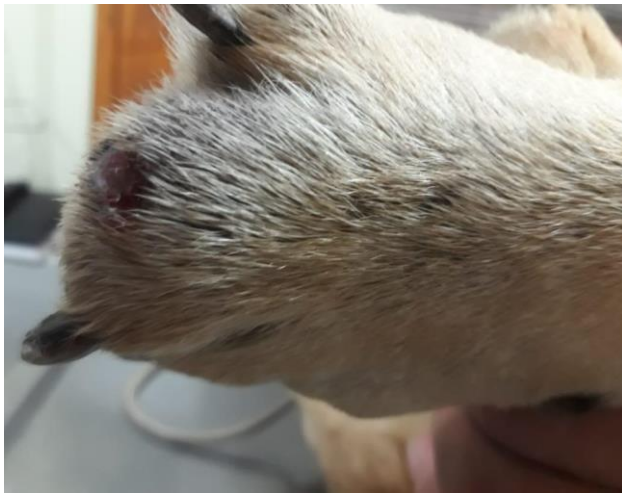#### CASO N° 1:

Raza: Sharpie

Edad: 8 – 10 años

Fecha: 8/8/2019

Proyección: Dorsoplantar y LL de miembro anterior izquierda



Diagnóstico: Neoplasia o tumor falange, partes blandas.



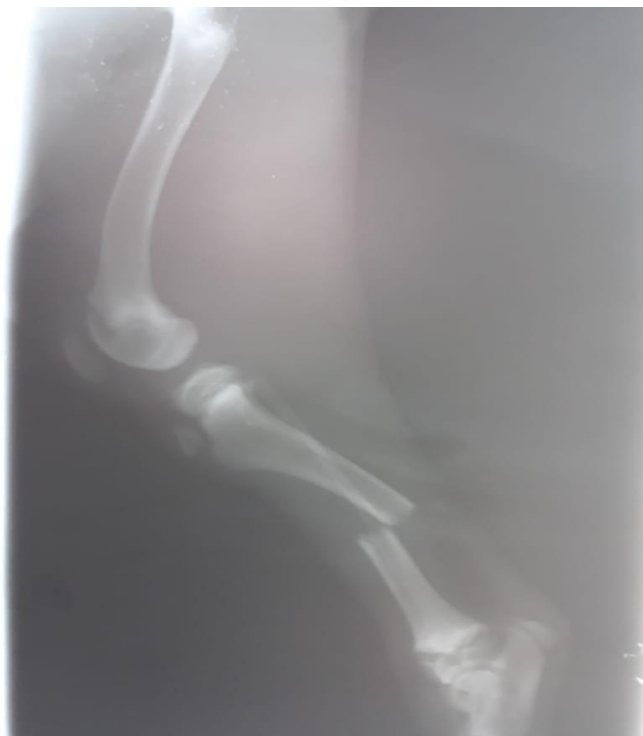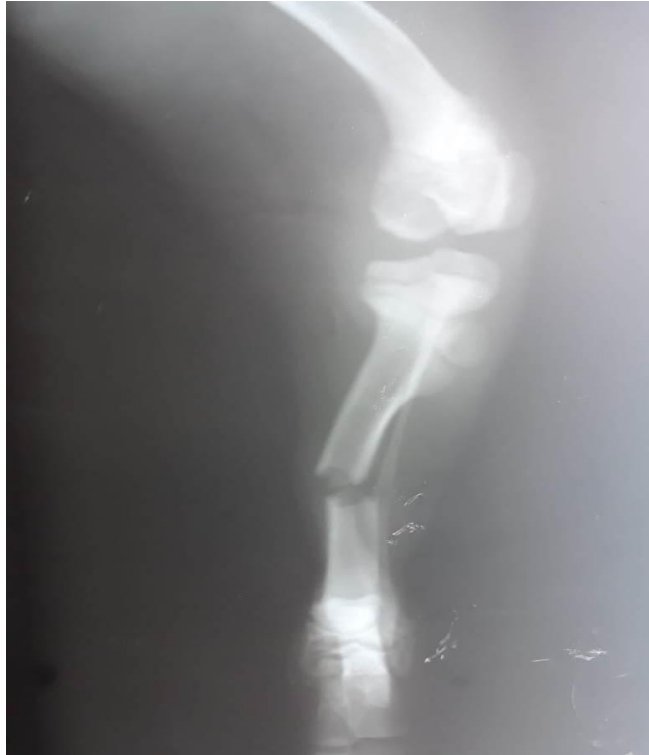**CASO N° 2:**

Raza: Dogo Argentino

Edad: 4 meses

Fecha: 30/04/2019

Proyección: Tibia y peroné derecho VD y LL



Diagnóstico: Fractura de la diáfisis de tibia y peroné.

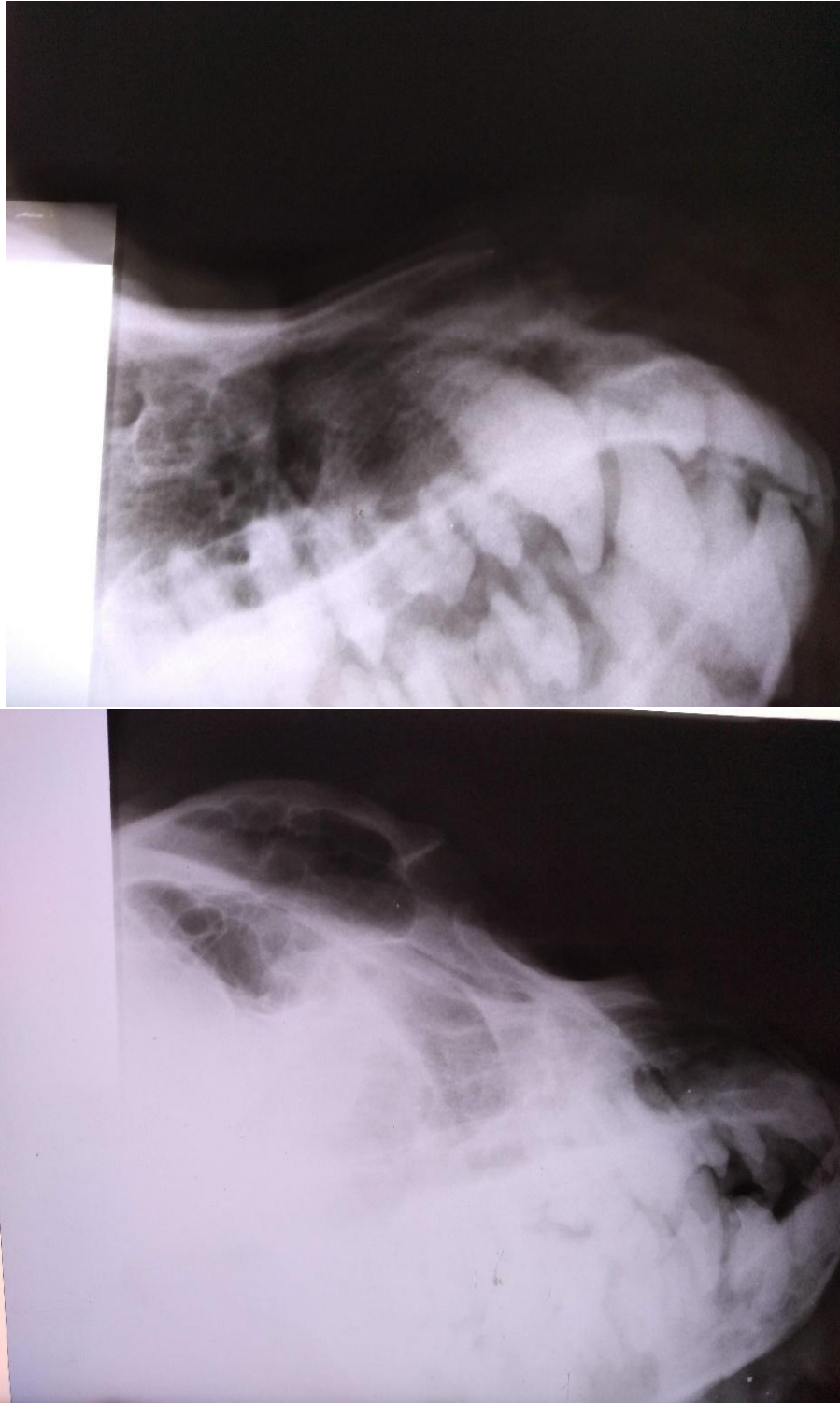
**CASO N° 3:**

Raza: Mastin napolitano

Edad: 2 años

Fecha: 12/04/2019

Proyección: Maxilar izquierdo y hueso nasal LL



Diagnóstico: Masa tumoral en la zona entre los ojos y el hocico

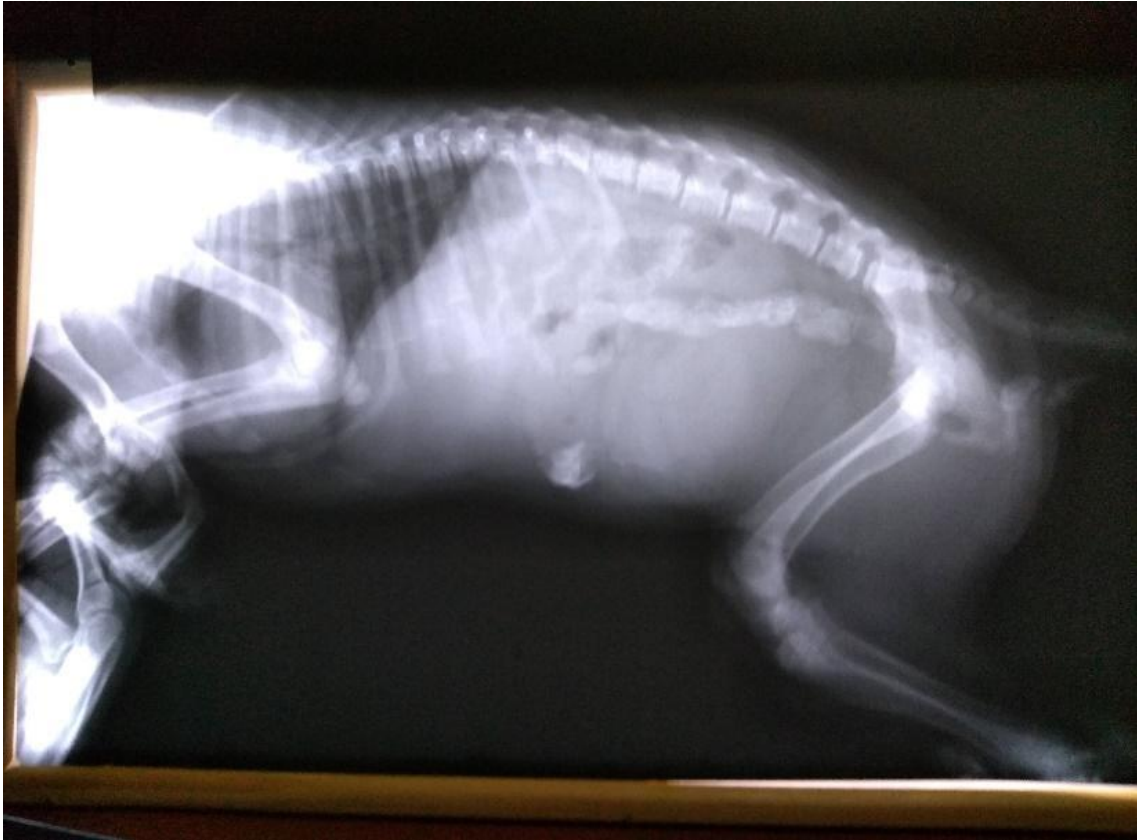**CASO N° 4:**

Raza: Caniche

Edad: adulto

Fecha: 15/06/2019

Proyección: columna completa LL



Diagnóstico: Patología de columna dorsolumbar: aplastamiento de disco y espondiloartrosis, Anquilosis/ artrosis de la apófisis

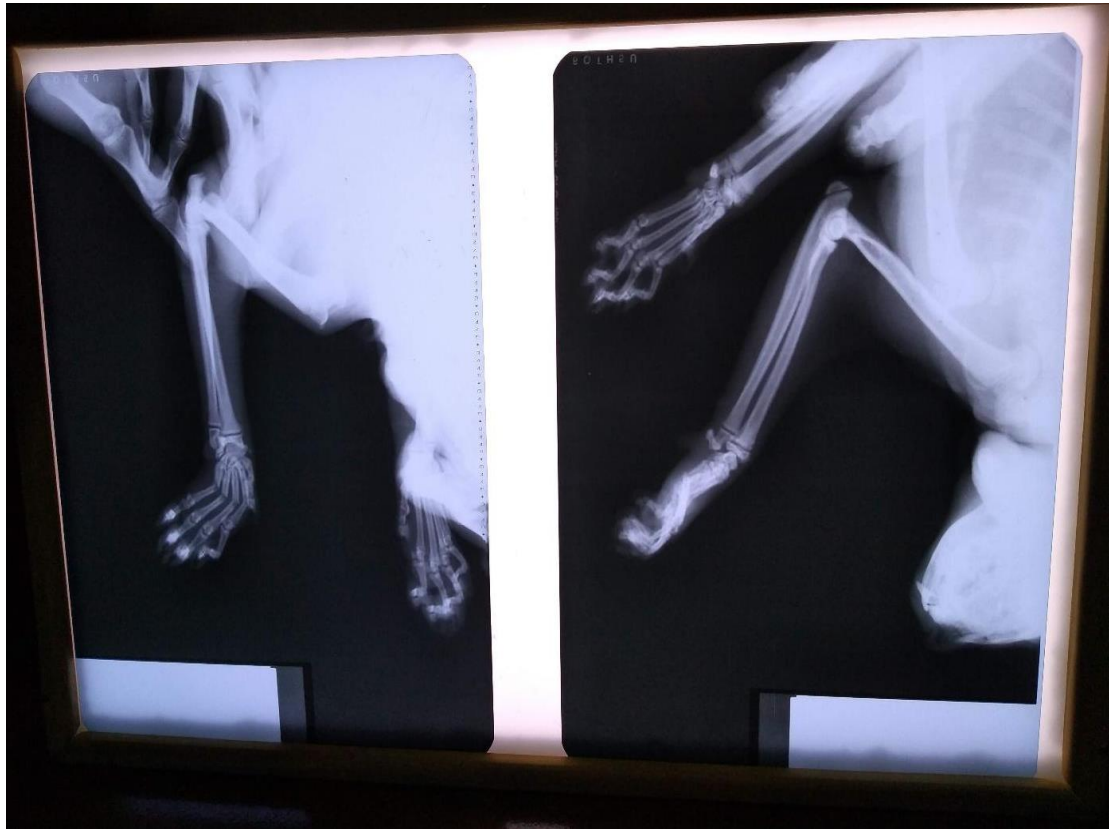**CASO N° 5:**

Raza: Felino

Edad: 5 años

Fecha: 03/04/2019

Proyección: panorámica de radio y ulna (DV - LL)



Diagnóstico: Sin alteración ósea. Inflamación del mismo traumatismo

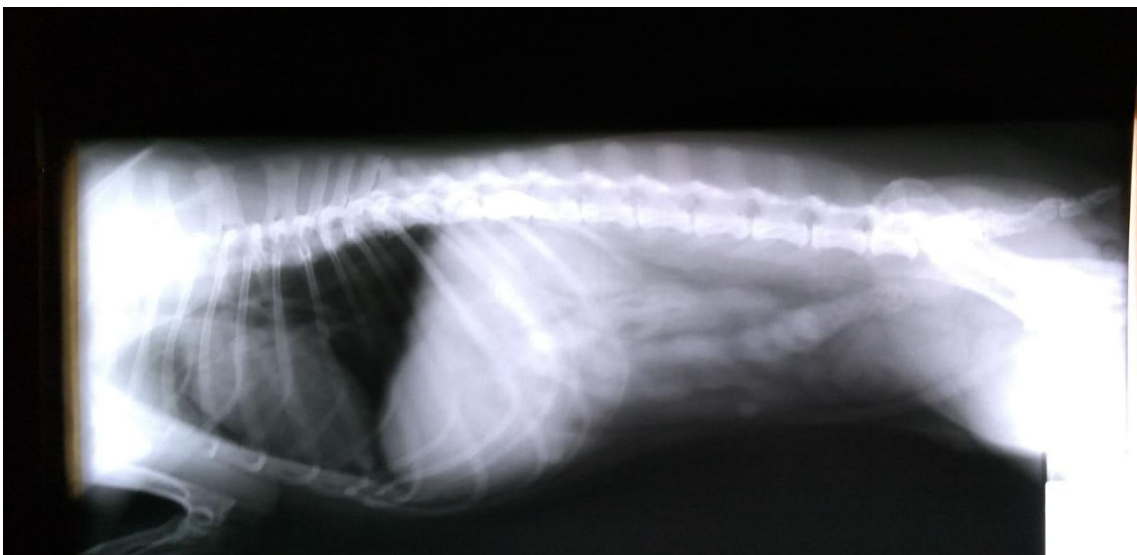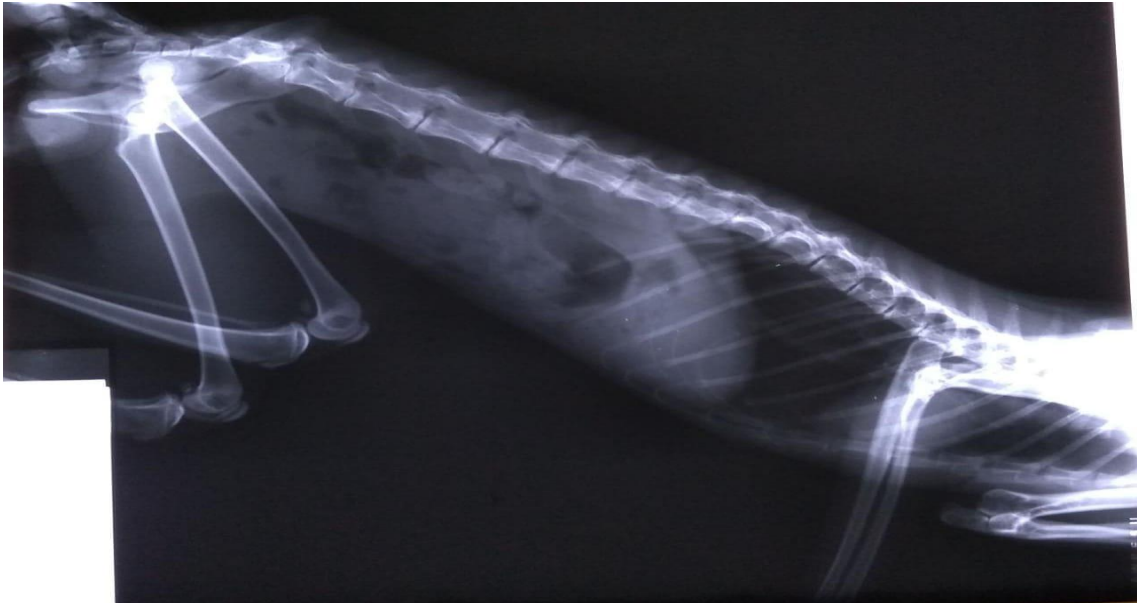**CASO N° 6:**

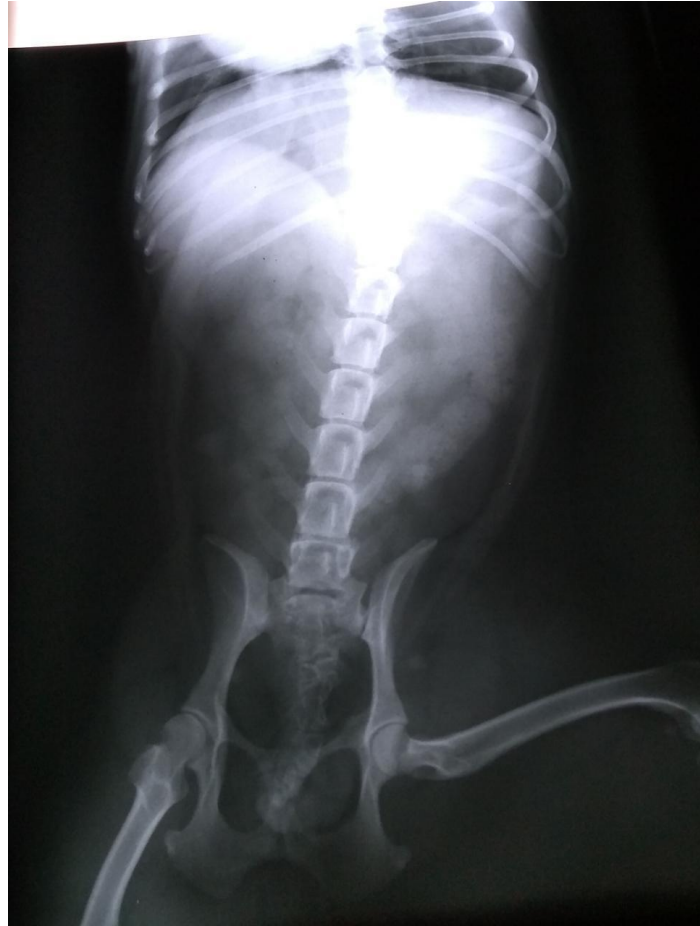Raza: Mestizo

Edad: 8 años

Fecha: 28/06/2019

Proyección: columna lumbar (VD y ambos LL)





Diagnóstico: Espacio intervertebral L1 – L2 reducido con presión medular. Espondiloartrosis lumbar. Aplastamiento y anquilosis de vertebra, compresión de disco entre la D12 – L1.

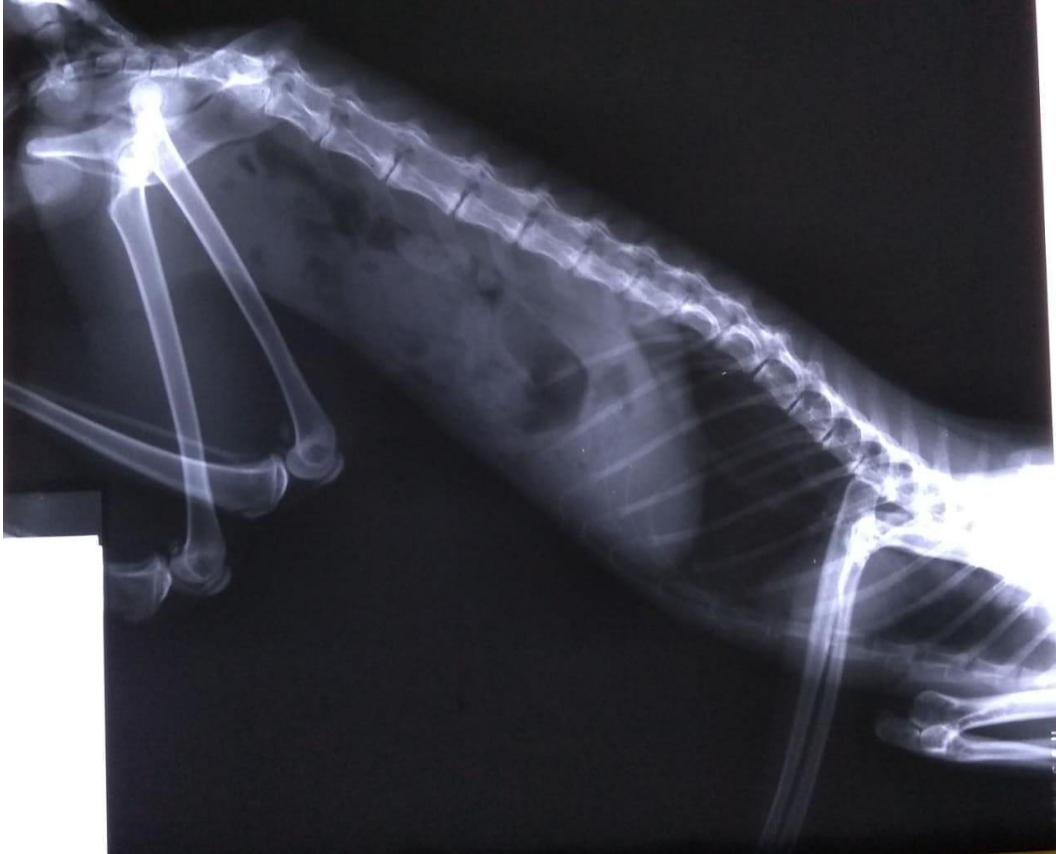**CASO N° 7:**

Raza: gato

Edad: adulto

Fecha: 03/07/2019

Proyección: LL de abdomen



Diagnóstico: Imagen compatible con bolo fecal (fecaloma).

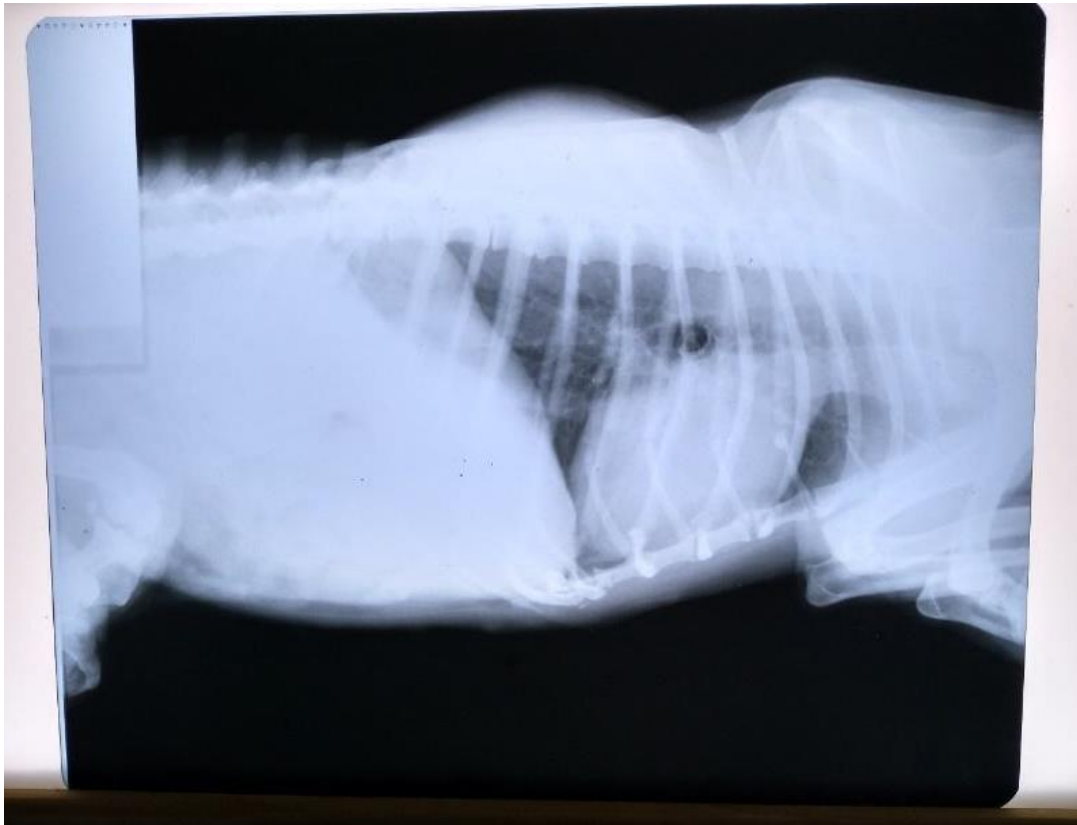**CASO N° 8:**

Raza: perro

Edad: adulto

Fecha: 26/08/2019

Proyección: LL del lado izquierdo de tórax



Diagnóstico: Masa en tejidos blandos fuera del tórax. Se observa un área pulmonar con patrón intersticial marcado.



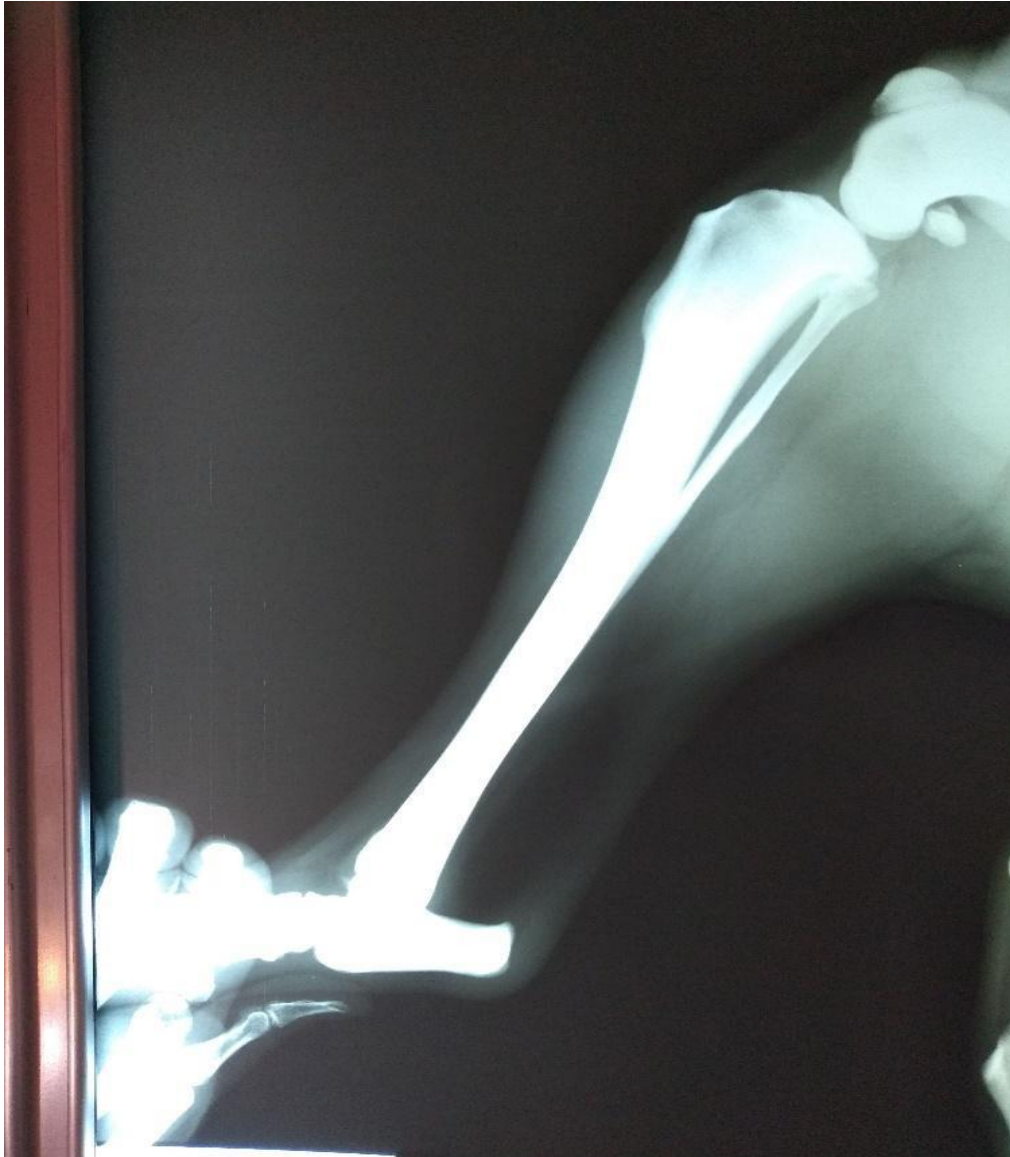**CASO N°9:**

Raza: Perro

Edad: Adulto 6 años aproximadamente

Fecha: 04/06/2019

Proyección: Tibia y peroné izquierdo LL en extensión.



Diagnóstico: Sin evidencia actual de lesiones óseas.

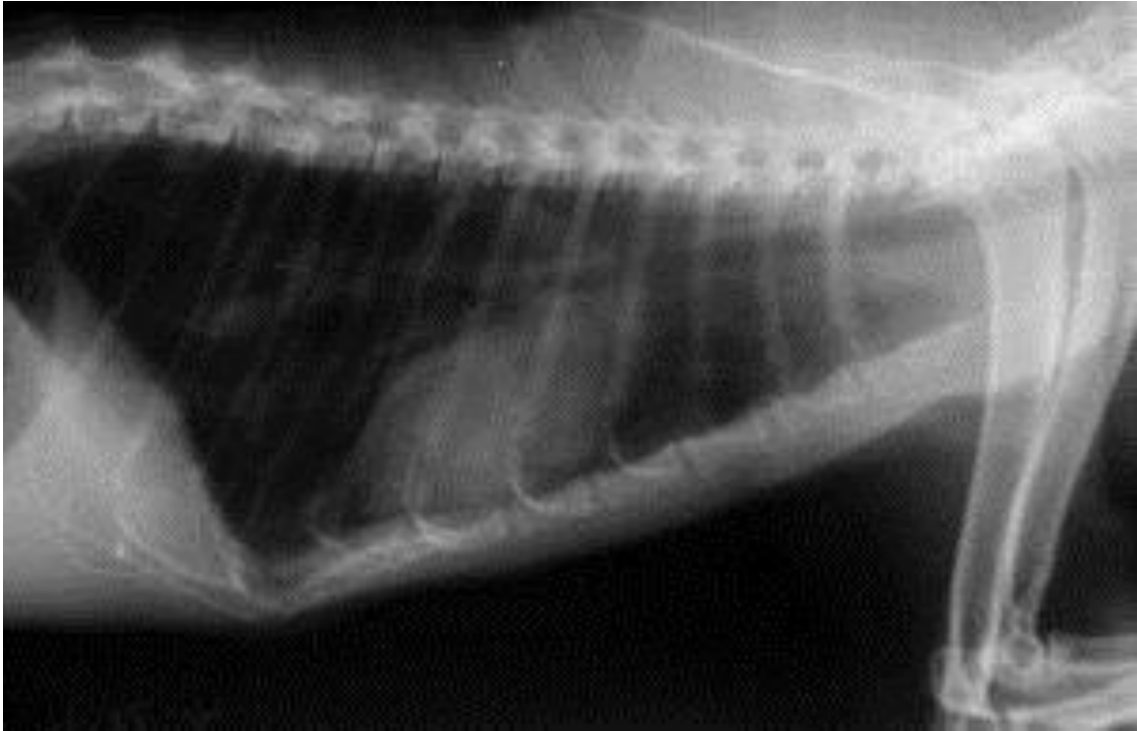
**CASO N° 10:**

Raza: Gato

Edad: 8 años

Fecha: 10/06/2019

Proyección: Tórax LL derecho



Diagnóstico: Bronquitis alérgica

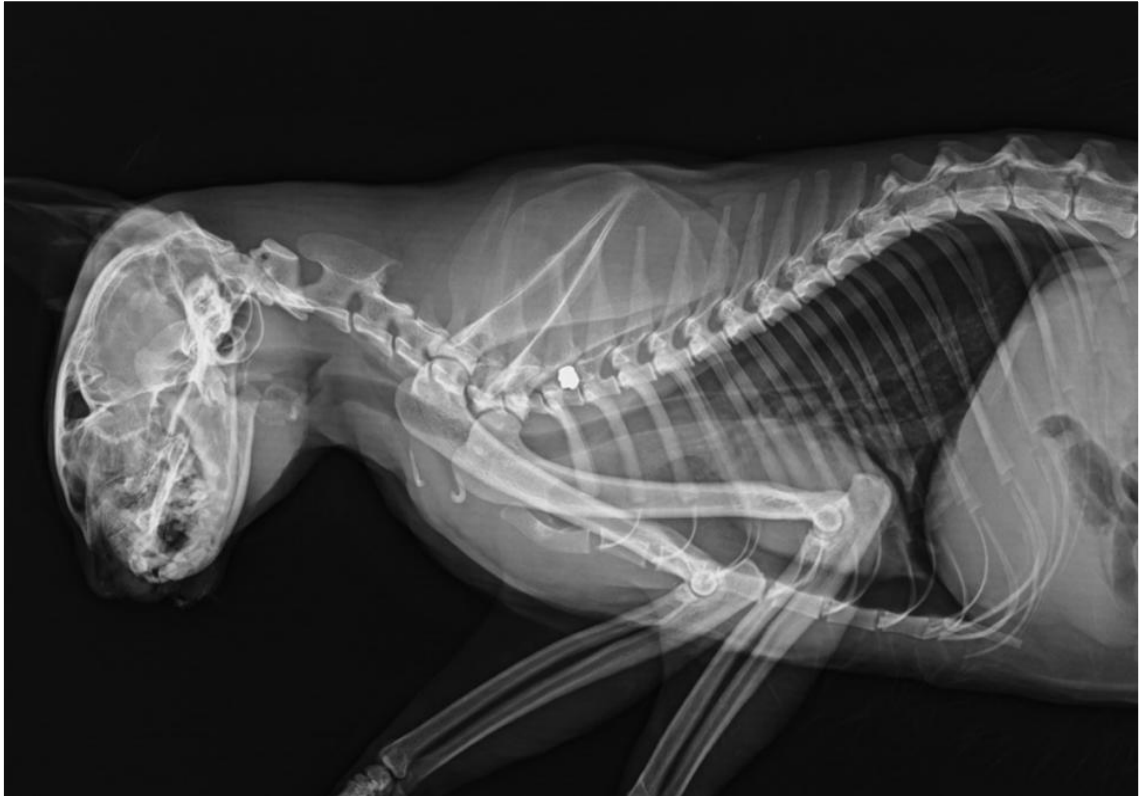**CASO N°11:**

Raza: Felino

Edad: 5 años

Fecha: 08/07/2019

Proyección: columna cercodorsal LL



Diagnóstico: Traumatismo por impacto de un proyectil.

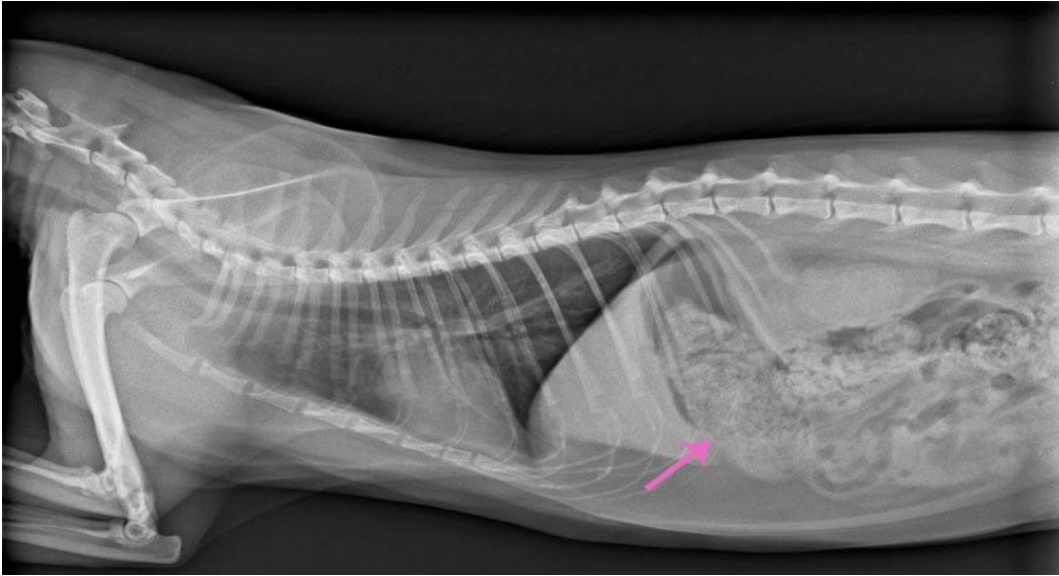
**CASO N° 12:**

Raza: Felino

Edad: 12 años

Fecha: 20/07/2019

Proyección: Abdomen LL



Diagnóstico: Obstrucción por ingesta de bola de pelo.

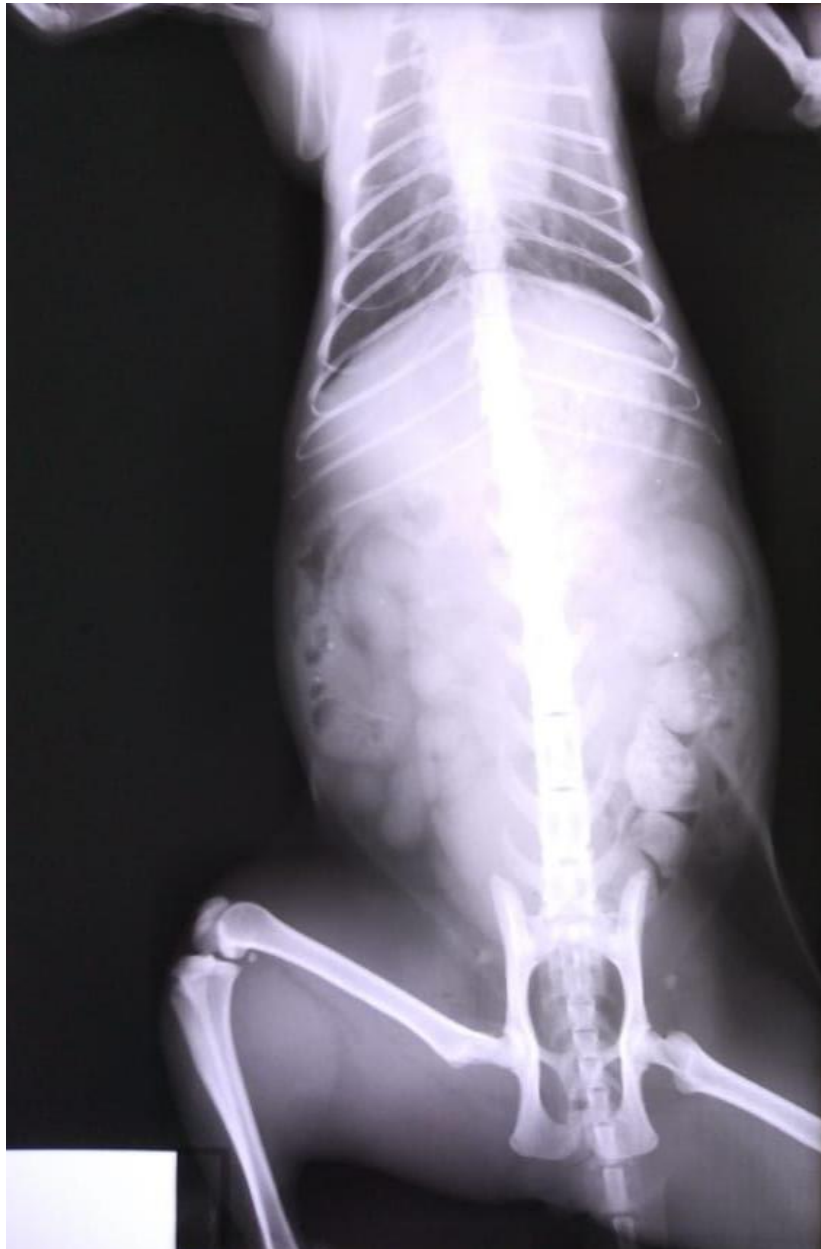**CASO N° 13:**

Raza: Felino

Edad: 6 años

Fecha: 12/08/2019

Proyección: Abdomen ventrodorsal (VD)



Diagnóstico: Constipación, está muy distendido el colón. Asas intestinales con materia fecal.

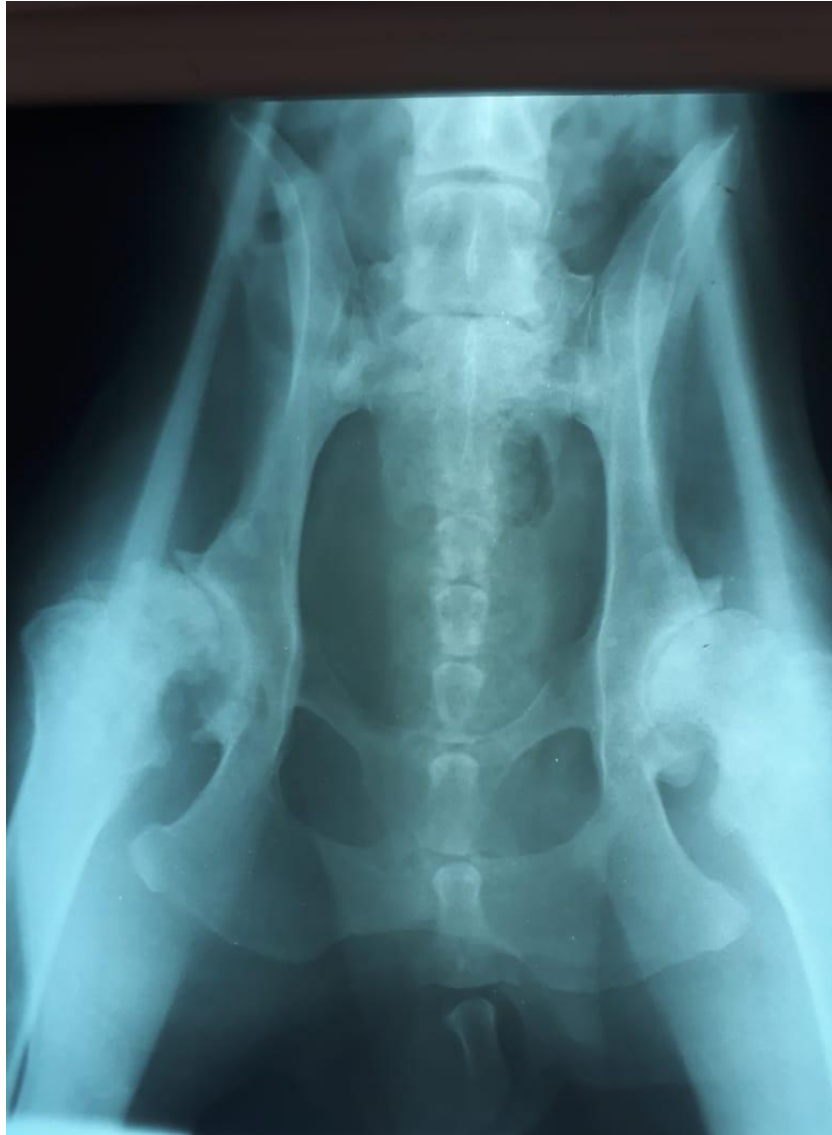**Caso N° 14:**

Raza: Mestizo grande

Edad: 12

Fecha: 20/08/2019

Proyección: Ambas caderas VD



Diagnóstico: Subluxación de cadera, articulación coxafemoral derecha.

**CASO N° 15:**

- Mal posicionado -

Por falta de relajación en los músculos

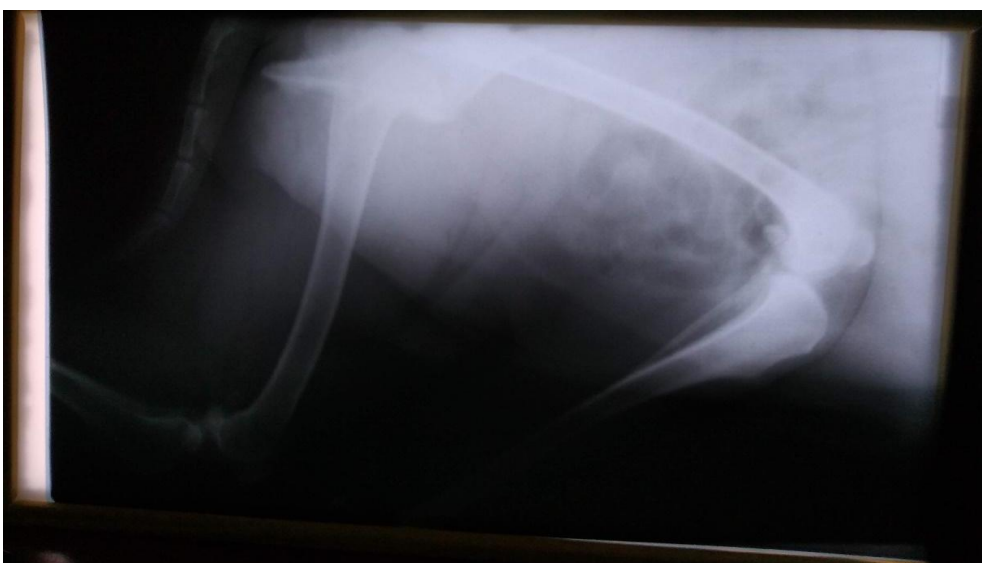
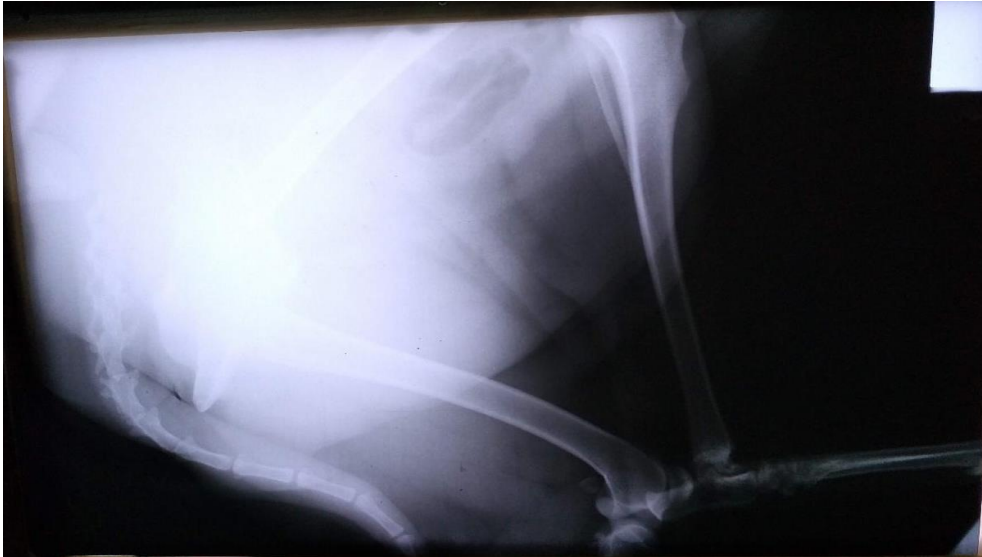Problemas en la sujeción

Raza: Perro Mestizo

Edad: 13 años

Fecha: 10/07/2019

Proyección: articulación fémoro-tibio-rotuliana miembro posterior derecho



Diagnóstico: Imagen sugerente de rotura de ligamento cruzado anterior.

**CASO N°16:**

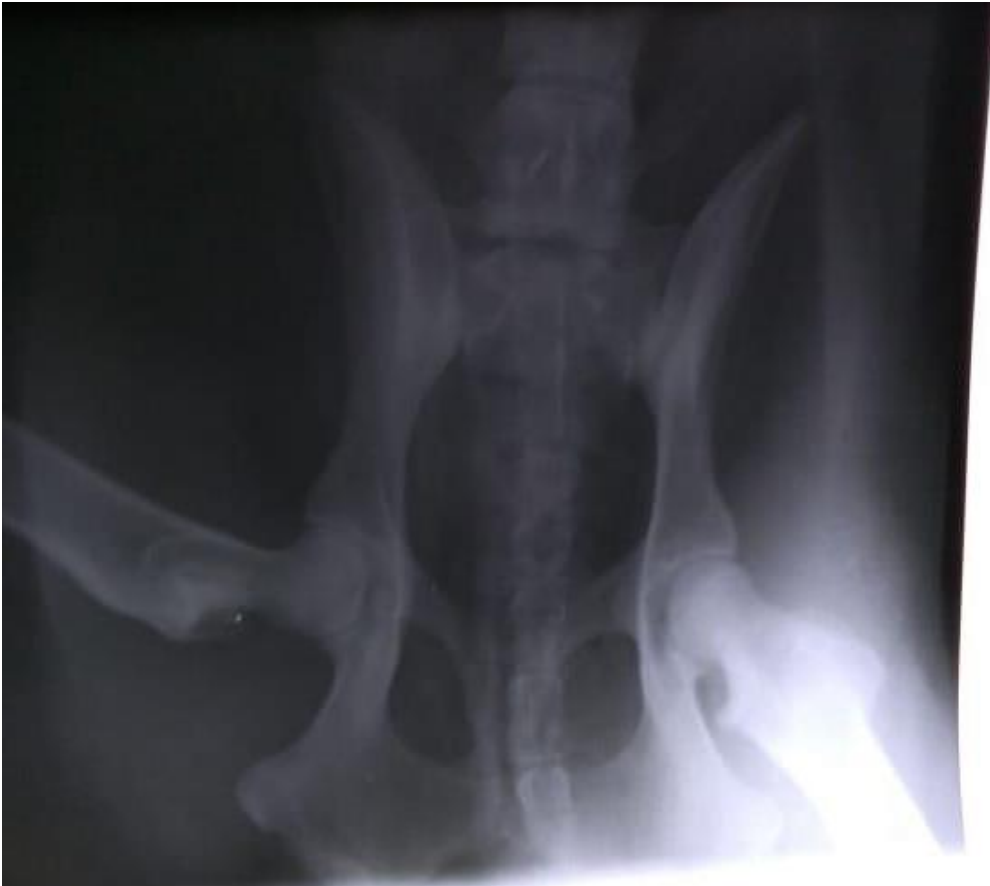- Mal posicionado -

El animal no está anestesiado

Raza: Pastor Alemán

Edad: 8 meses

Fecha: 16/07/2019



Diagnóstico: Se visualiza ambas caderas sin alteración ósea de alguna lesión.



## 9.2. Análisis e interpretación

El análisis cuantitativo de los datos del Anexo N° 1, se llevó a cabo en un programa de Excel. La figura 51 muestra que en tres clínicas veterinarias de pequeños animales existe un equipo radiográfico, correspondiendo al 25% del total de clínicas veterinarias encuestadas, el restante 75% no posee equipo de rayos X. La figura 52 muestra que sólo dos cuentan con ecógrafo, correspondiendo al 16,67%.

La figura 53 se relaciona con la pregunta anterior debido a que la radiografía es un excelente método complementario de imagen para concretar un diagnóstico concreto, cuando la consulta solo por clínica deja lugar a dudas.

Las 12 clínicas veterinarias, correlacionando la sección 3 punto 4 con la sección 4.2, coincidieron en un 100% utilizar este método para estudios óseos, seguidamente en orden decreciente porcentual cuadros abdominales, tórax, urolitiasis y por ultimo gestación después de los 35 días, entre otros.

Respecto a la consulta sobre esta inquietud, el 66,67% (8 clínicas) declararon utilizar el número de vistas y proyecciones que sean necesarias para llegar a un diagnóstico, mientras que el 33,33% restantes (4), declaro que tomaba 2 vistas por paciente al realizar un estudio radiográfico, siendo el 0%, que tome o solicite una sola placa.

En la tabla N° 4, se aprecia el número total de pacientes estudiados radiográficamente en el lapso abril-agosto del 2019, arrojando un total de 1716 estudios, correspondiendo al total aproximado de pacientes examinados de esta forma, anualmente, en las clínicas veterinarias de la Ciudad de Punta Alta, de las cuales 960 pacientes (56%) eran estudios hechos por la veterinaria N° 1, 576 pacientes (34%) en la N° 2 y 180 pacientes (10%) en la N°3.

Anexo N° 2:

En la tabla N° 8 se llega a un resultado de 169 estudios en total, de los cuales 44 corresponden a estudios ecográficos y 125 restante a estudios radiológicos, de un total de 133 animales (30 felinos-103 caninos domésticos).

En base a los datos recopilados de este anexo se llegó a la conclusión de que hubo más casos de radiografías solicitadas por patologías óseas y en el estudio complementario de

ecografías, se pidió/realizó en mayor incidencia por patologías abdominales. En un total de 147 patologías que de dichos animales, algunos contienen más de una patología.

Anexo N° 3:

Presentación de 16 casos obtenidos en algunas de las clínicas veterinarias de la ciudad de Punta Alta. En las cuales se especifica raza, edad, fecha que se realizó el estudio radiológico, proyección, imagen rx y diagnóstico del mismo. De los cuales tres de ellos, se observa un mal posicionamiento debido a que el animal no está anestesiado, por falta de relajación en los músculos o por problemas en la sujeción.

### **9.3. Respuestas a la problemática**

La importancia que le dan los médicos veterinarios a la utilización de las radiografías en animales, es la misma que los médicos le proporcionan a sus pacientes. Definir, en la mayoría de los casos, un diagnóstico certero de la patología o enfermedad que está atravesando dicho paciente.

La utilización de la radiografía, en general, sigue siendo el primer método complementario en imagen indicado y accesible en términos de costo, es mínimamente invasivo y con rapidez de interpretación. Para que una radiografía salga en óptimas condiciones diagnosticas se debe tener en cuenta que el posicionamiento, técnica y valores de exposición sea el adecuado. En la mayoría de los casos, con sólo dos personas se puede sostener al animal a la hora de realizar una radiografía. En otros, se requiere de sedación, para lograr la correcta posición y contribuya al buen diagnóstico. También cabe destacar, la importancia del par radiológico, debido a que solo realizando una visión se puede dar conclusiones erróneas.

Tiene ciertas limitaciones a la hora de ser un diagnóstico preliminar, puesto que hay ciertas enfermedades que no se visualizan en una imagen radiológica. La misma se presenta como una radiografía normal, por lo que puede requerir estudios de imágenes complementarios (TC, ecografía, entre otros, según el caso), para esclarecer los resultados de la misma o para buscar anormalidades no visibles en la placa. Además, en primer lugar se debe tener en cuenta la información clínica del paciente (temperatura, presión, etc.) para luego corroborar con diagnóstico por imagen la patología por la que está atravesando el animal.

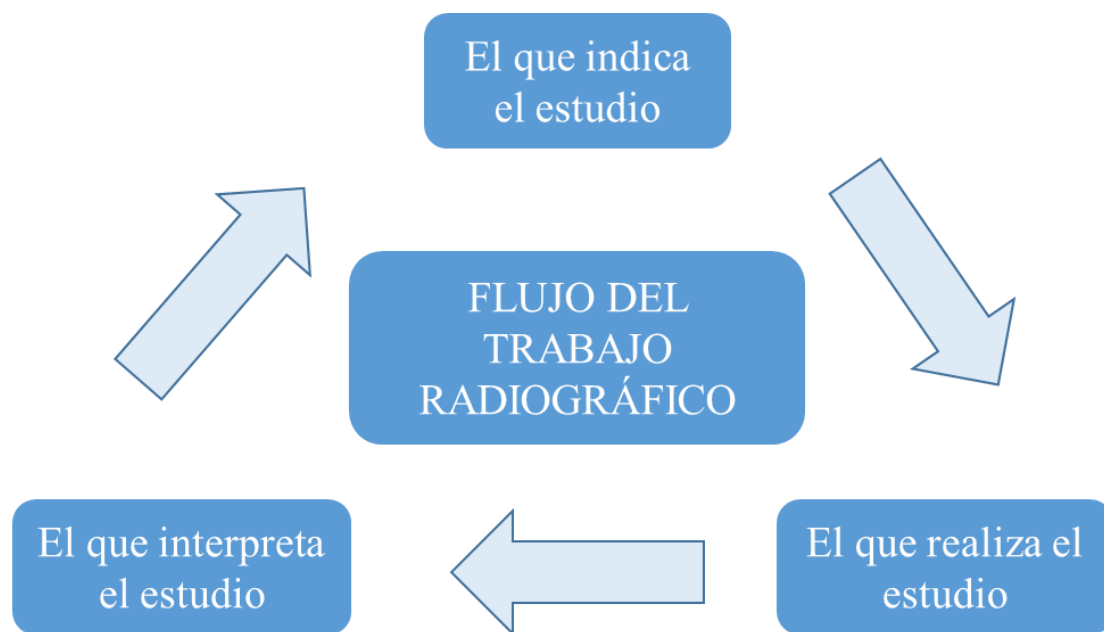
Confirmando la hipótesis planteada, durante los meses de abril y agosto del 2019 fueron más frecuentes las solicitudes de radiografías para evaluar patologías óseas y traumatológicas en caninos y felinos. En menor proporción fueron indicadas para analizar patologías relacionadas a cuestiones respiratorias, cardíacas y abdominales.

## CAPÍTULO X. CONCLUSIÓN

Lo expuesto a lo largo de este trabajo permite arribar a las siguientes conclusiones:

-En cuanto a llegar a soluciones finales a partir exclusivamente del examen radiológico puede conducir, antes o después, a errores. Por lo tanto, este método sólo debe emplearse en tanto sea evidente que su uso puede proporcionar información significativa, que finalmente, debe ser considerada e interpretada en relación a todos los demás antecedentes disponibles.

Para obtener una buena radiografía se debe tener en cuenta la elección de la película, valores de exposición, técnica y procesado. En todo estudio radiográfico se reconocen tres responsables de los cuales depende el éxito de este estudio: el que lo indica, el que lo realiza y el que lo interpreta.



En primer lugar, el médico veterinario deberá hacer su trabajo clínico, para alcanzar un diagnóstico presuntivo. Luego plasmar lo que quiere que se haga en una orden especificando la zona a radiografiar con dichas proyecciones, teniendo en cuenta si en la misma se verán signos radiológicos o se debe emplear otro estudio complementario. Muchas veces es necesario, para tener un correcto posicionamiento, la sedación de dicho animal. En este caso, es responsabilidad del médico veterinario que prescribió dicha radiografía.

-Según los resultados obtenidos se concluye que la hipótesis se confirma dado que la radiografía es un excelente método complementario de diagnóstico por imagen y es el más accesible para el profesional y el propietario del perro o gato. Los profesionales le dan una gran relevancia a su empleo, dado que es útil para confirmar, en la mayoría de los casos, la enfermedad que está atravesando dicho animal. El 100% coincidió que la mayor utilización del mismo, es para patologías óseas/traumatológicas y en menor medida, para analizar las demás alteraciones. En cuanto al estudio complementario de ecografías, hubo mayor incidencia por patologías abdominales en el periodo estudiado en las clínicas veterinarias de Punta Alta. Hay ciertas enfermedades que no se ven en las imágenes radiológicas, por lo que se puede requerir estudios de imágenes complementarias (ecografía, tomografía, según el caso).

### **10.1 Aportes de la investigación**

En esta tesis se determinaron los hallazgos radiológicos de los casos clínicos de los felinos y caninos domésticos en las clínicas veterinarias de Punta Alta entre abril y agosto del año 2019 para determinar la prevalencia de patologías que existen de ambos métodos, radiológico y ecográfico a efectos de conocer la importancia de la utilización de la radiografía en dichos animales, teniendo como objetivo un diagnóstico precoz que conducirá a un tratamiento anticipado y más efectivo con mejores resultados en términos de calidad de vida y supervivencia de la mascota.

Se determinó el número de equipos radiográficos existentes en las clínicas veterinarias de la ciudad para que los médicos veterinarios sepan y escojan a su gusto-elección el mejor centro radiológico.

También, se estableció la frecuencia con la que se solicitan exámenes radiográficos, los principales tipos de patologías que se diagnosticaron en el periodo estudiado y a su vez; de estas mismas, las más frecuentes en gatos y perros.

La radiología convencional continúa vigente desde sus aplicaciones en 1895. Es un método insustituible y barato para iniciar el examen de la zona a explorar y orientarnos al paso siguiente, con lo que se ahorran estudios innecesarios y se economizan gastos.

Pueden existir radiografías con apariencia normal, algunas enfermedades severas, que ponen en peligro la vida del animal, como es el caso de nódulos menores de 4-5 mm, patologías intersticiales y alveolares, entre otros. Cuando la imagen radiográfica no muestra ninguna anormalidad y tampoco progresa en su estado de salud, se debe realizar

otros estudios adicionales que van a resolver el problema como lo son la TC, RM, la ecografía o ecocardiograma.

## **10.2 Nuevos desafíos para la investigación**

En la actualidad en la ciudad de Punta Alta, ninguna de las tres clínicas veterinarias cuentan con un equipo de rayos X digital. Sería de gran utilidad que se dispusiese la digitalización de los mismos, ya que les permitirá a los médicos veterinarios obtener una mejor calidad de la imagen y por ende un diagnóstico más preciso. También sería necesario disponer de un equipo portátil para poder realizar radiografías a grandes animales del campo, especialmente, a los equinos.

Por último, sería conveniente que en la Argentina se pudiese concretar la creación del primer hospital público para mascotas como para que los animales también tengan la posibilidad de ser atendidos, porque hay veces que los propietarios no disponen del dinero necesario para atenderlos y decide abandonarlos. Esto, se está queriendo crear en la ciudad de Concordia para su posterior uso en la ciudad y en la región.

## CAPÍTULO XI. BIBLIOGRAFÍA

Banerjee A., Beckmann B., Busch U. (2012). La Historia de la Radiología Vol. 1. Editorial European Society of Radiology (ESR). Viena, Australia. [https://www.internationaldayofradiology.com/app/uploads/2017/09/IDOR\\_2012\\_Story-of-Radiology\\_SPANISH.pdf](https://www.internationaldayofradiology.com/app/uploads/2017/09/IDOR_2012_Story-of-Radiology_SPANISH.pdf). Consultado el día 22/10/2020.

Borjas, A. M. S. R. L. (2015). Historia y Evolución de la Radiología en Centroamérica. *Revista de la Facultad de Ciencias Médicas*, 1970. <http://www.bvs.hn/RFCM/pdf/2015/pdf/RFCMVol12-2-2015-5.pdf>. Consultado el día 23/10/2020.

Bushong, S. C. (Ed.). (2017). *Manual de radiología para técnicos: física, biología y protección radiológica*. Elsevier. Barcelona, España. [https://books.google.es/books?hl=es&lr=&id=JdzQDwAAQBAJ&oi=fnd&pg=PP1&dq=Bushong,+S.+C.+\(Ed.\).+\(2017\).+Manual+de+radiolog%C3%ADa+para+t%C3%A9cnicos:+f%C3%ADsica,+biolog%C3%ADa+y+protecci%C3%B3n+radiol%C3%B3gica.+Elsevier.&ots=dTPYOCkBa3&sig=FnL2RTAWIvGsd\\_F7d8VQMb1ZfI#v=onepage&q&f=false](https://books.google.es/books?hl=es&lr=&id=JdzQDwAAQBAJ&oi=fnd&pg=PP1&dq=Bushong,+S.+C.+(Ed.).+(2017).+Manual+de+radiolog%C3%ADa+para+t%C3%A9cnicos:+f%C3%ADsica,+biolog%C3%ADa+y+protecci%C3%B3n+radiol%C3%B3gica.+Elsevier.&ots=dTPYOCkBa3&sig=FnL2RTAWIvGsd_F7d8VQMb1ZfI#v=onepage&q&f=false). Consultado el 25/10/2020.

Buzzi, A. (2015). La demostración pública de Röntgen. *Revista Argentina de Radiología*, 79(3), 165-169. Buenos Aires, Argentina. <https://www.redalyc.org/pdf/3825/382540993010.pdf>. Consultado el 24/10/2020.

Conrado, A. L. V., Corredor-Castillo, A. S., Cardoso, F., Ramos, C. C., & Bruno, C. E. M. (2016). Ecocardiografía en clínicas veterinarias de pequeños animales: informe práctico para los estudiantes en fase de pasantía profesional. *REDVET. Revista Electrónica de Veterinaria*, 17(12), 1-16. Veterinaria Organización Málaga, España. <https://www.redalyc.org/articulo.oa?id=636/63649052008>. Consultado el 15/06/2021.

De Simone, D. H. (2010). *Radiología veterinaria: Información necesaria para una mejor utilización y mayor aprovechamiento del método*. Inter Medica. Buenos Aires, República Argentina. Consultado el 15/03/2019.

dos Santos Dal-Bó, Í., Ferrigno, C. R. A., Macedo, A. S., Ferreira, M. P., Marinho, P. V. T., Paes, F., ... & Monteiro, B. F. (2017). Fratura cominutiva e articular distal de úmero

tratada com fixador esquelético externo transarticular em três gatos. *Acta Scientiae Veterinariae*, 45, 1-6. Porto Alegre, Brasil.

<https://www.redalyc.org/pdf/2890/289050563043.pdf> Consultado el 20/05/2021.

Ferian, PE, Luciani, MG, Salbego, FZ, Fonteque, JH, Volpato, J., Biezus, G., ... y Müller, TR (2018). Broncopneumopatia eosinofílica em cães. *Acta Scientiae Veterinariae*, 46 (1), 299. Lages, SC, Brazil.

<https://core.ac.uk/download/pdf/303977464.pdf> Consultado el 22/05/2021.

Fícus H. 1980. El radiodiagnóstico en la clínica de los animales pequeños: Manual práctico. Acribia. Zaragoza. España. Consultado 14/04/2020.

Graham, J. P. (2002). Diagnóstico por imágenes en canino y felino. Nestlé Purina PetCare Company. Consultado el 18/11/2019.

Hernández-Sampieri, R., Fernández-Collado, R., & Baptista-Lucio, P. (2017). Selección de la muestra. Consultado el 20/11/2020.

Méndez Rondón, A. Y. (2015). Manual Básico Digital de Radiología Convencional Aplicada a Caninos. FABA: Bogotá, DC. Consultado el 05/03/2019.

Portal Veterinaria (2019). La radiografía ha sido, es y seguirá siendo en el futuro una herramienta de diagnóstico esencial en la clínica veterinaria. Madrid 9 de septiembre del 2019 en <https://www.portalveterinaria.com/animales-de-compania/actualidad/31806/la-radiografia-ha-sido-es-y-seguira-siendo-en-el-futuro-una-herramienta-de-diagnostico-esencial-en-la-clinica-veterinaria.html>. Consultado el 22/11/2020.

Ramos, X. (2012.). Relevamiento radiológico de la presencia de patologías esqueléticas en caninos y felinos, en pacientes del hospital de Facultad de Veterinaria en el período 2006-2011. Tesis de grado. Universidad de la República (Uruguay). Facultad de Veterinaria. Consultado el 12/06/2021.

SCHEBITZ H / WILKENS (1994). Atlas de anatomía radiográfica canina y felina. Grass-Iatros ediciones. Universidad autónoma de Barcelona. Consultado el 20/03/2021.



Unzueta y Sever (2010). *Posicionamiento radiológicos manual de posiciones y proyecciones radiológicas en el perro*. Servet segunda Edición. Consultado el 05/03/2019.

Uribe Ramírez, M. (2017). *Radiología veterinaria*. Bogotá: AREANDINA. Fundación Universitaria del Área Andina. Consultado el 15/06/2021

## CAPÍTULO XII ANEXOS

### ANEXO 1

#### Encuesta dirigida a los veterinarios de Punta Alta

Sección N° 1:

Información general:

Nombre de la clínica:

Nombre médico veterinario responsable:

Dirección:

Teléfono:

Fecha:

Número de médicos veterinarios en actividad:

Sección N° 2: Información específica:

1. ¿Posee un equipo de rayos X?

Si	No
----	----

2. ¿Posee un ecógrafo?

Si	No
----	----

3. ¿Está implementado como rutina tomar o solicitar radiografías como método complementario de diagnóstico en su clínica veterinaria?

Si	No
----	----

¿Cree Ud. que es un buen método complementario de diagnóstico?

Si	No
----	----

4. ¿Se puede llegar a los mismos resultados utilizando sólo un buen examen clínico?

Si	No	Depende la alteración
----	----	-----------------------

5. ¿Ha realizado usted algún curso o capacitación en el área de la radiografía?

Si	No
----	----

¿Cuál o cuáles?

---

---

---

6. ¿En qué casos recomienda como mejor método complementario de diagnóstico en su clínica médica la utilización de ecografías?

---

---

---

Sección N° 3: Si posee equipo de rayos X:

1. ¿Con qué elementos de protección cuenta contra la radiación?

---

---

---

2. ¿Presta el servicio de toma de radiografías a otros médicos veterinarios que lo soliciten?

Si	No
----	----

¿Lleva algún registro de los exámenes radiográficos que realiza a sus pacientes?

Si	No
----	----

¿Cómo?

---

---

---

3. ¿Cuántas solicitudes de otros médicos veterinarios recibe al año?

---

---

---

4. ¿Para qué tipo de alteraciones ha utilizado como método de diagnóstico a las radiografías?

---

---

---

5. ¿Cuántas vistas o proyecciones realiza por paciente?

1	2	Las que sean necesarias
---	---	-------------------------

6. ¿Cuántas radiografías toma al año para uso de su clínica?

---

---

---

SECCION N° 4: Si no posee equipo de rayos X:

1. ¿Cuál es el criterio que Usted utiliza para determinar si un paciente necesita o no recibir la práctica?

---

---

---

2. ¿Para qué tipo de alteraciones ha solicitado las radiografías?

---

---

---

3. ¿Tiene algún formato de solicitud o de indicaciones de examen radiográfico?

Si	No
----	----

¿Cuál?

---

---

---

¿Solicita las radiografías con pre diagnóstico o sin él?

Con pre diagnóstico	Sin pre diagnóstico
---------------------	---------------------

4. ¿Cuántas vistas o proyecciones solicita por paciente?

1	2	Las que sean necesarias
---	---	-------------------------

5. ¿Cuántas radiografías solicita al año?

---

---

---

¿Dónde solicita los exámenes radiográficos?

---

---

---

6. ¿Se siente satisfecho con el servicio brindado por dicho profesional?

Si	No
----	----

7. ¿Cree Ud. que es necesario tener un equipo de rayos X en su clínica?

Si	No
----	----

¿Por qué?

---

---

---

8. ¿Cuál cree Ud. que es la principal limitante en la implementación de un equipo de rayos X en su clínica?

---

---

---

### ANEXO 2

**Análisis de los estudios complementarios de imágenes (rx y ecografías) con sus diversas patologías en veterinarias de Punta Alta (abril-noviembre 2019)**

Fecha	Animal	Placas solicitadas-tomadas	Ecografías solicitadas-tomadas	Motivo

### ANEXO 3

#### Registro de observación de casos

Tipo de animal: Raza: Edad: Fecha: Proyección: Imagen: Diagnóstico:
---

## GLOSARIO

Abducción: Separación de un segmento corporal hacia plano medio del cuerpo.

Adenopatía: Estudio patológico de inflamación en los ganglios linfáticos.

Ampolla: lesión de la piel que se genera como un método de defensa desarrollado por el organismo. Se trata de una reacción que se realiza el cuerpo ante una fricción o una quemadura, con la finalidad de restaurar la piel.

Ampolla timpánica (bulla timpánica): La parte ventral es una prolongación bulbosa agrandada del hueso temporal.

Anamnesis: Conjunto de datos que se recogen en la historia clínica de un paciente con un objetivo diagnóstico

Apófisis ancónea: Es la parte saliente de un hueso por la que se articula a otro hueso o en la que se inserta un músculo. En este caso, es el músculo que esta insertado en la parte externa del codo.

Apófisis espinosa: Apófisis posterior de las vértebras. Sus vértices son palpables en casi toda la longitud de la columna vertebral.

Apófisis transversa: Cada vértebra tiene dos protuberancias con forma de ala, denominadas apófisis transversas que se extienden hacia los costados.

Apófisis ungueal o proceso ungueal = Proyección curva situada en el interior de la garra córnea.

Artrosis: enfermedad que altera los cartílagos de las articulaciones siendo destructiva y degenerativa poniendo en peligro a los diferentes tejidos que las rodea.

Atelectasia: colapso de una región pulmonar periférica, segmentaria o lobar, o bien al colapso masivo de uno o ambos pulmones, que motiva la imposibilidad para realizar el intercambio gaseoso.

Caudal: Hace referencia a la dirección hacia los pies. Es lo que se ubica hacía cola del animal o cerca de ella. En los miembros locomotores se aplica desde la base de la extremidad hasta los carpos



Cardiomegalia: Aumento o engrandamiento de forma anormal del corazón

Colapso: Decaimiento brusco y grave de la tensión arterial que causa una insuficiencia circulatoria.

Constipación o estreñimiento: Consiste en la dificultad para eliminar heces. Este procedimiento se puede manifestar a través de posiciones escasas, difíciles de expulsar o demasiado infrecuentes.

Craneal: Hace referencia a la dirección hacia la cabeza.

Decúbito dorsal o supino: En esta posición, el paciente está acostado sobre su espalda. Con las piernas extendidas lo más derecho y estirado que se pueda y con los miembros anteriores pasa lo mismo. El plano del cuerpo es paralelo al plano del suelo.

Decúbito lateral izquierdo y derecho: En esta postura, el paciente se encuentra acostada de lado. Los miembros posteriores extendidos al igual que los delanteros. El miembro anterior de abajo, es decir, el que queda del lado sobre el que se apoya, está ligeramente separado y hacia delante, evitando que quede aprisionado debajo del peso corporal. El eje del cuerpo es paralelo al suelo.

Decúbito prono o ventral: Paciente acostado sobre su abdomen y su pecho, con la cabeza girada lateralmente (excepto si se encuentra en una camilla que tenga un orificio por donde poder apoyar el contorno de la cara sin presionarla). Las piernas se encuentran extendidas y los brazos también están extendidos a lo largo del cuerpo. El plano del cuerpo paralelo al suelo.

Diagnostico presuntivo: Diagnóstico médico basado en una suposición razonable, es decir que se trata de un diagnóstico hipotético sobre las posibles causas del malestar o enfermedad del paciente.

Distal: Se refiere a sitios que se localizan lejos de un área específica, casi siempre el centro del cuerpo. En medicina, se refiere a partes del cuerpo alejadas del centro. Por ejemplo, la mano es distal al hombro. El pulgar es distal a la muñeca.

Distocia: cualquier dificultad de origen fetal o materno en el progreso normal del parto.

Dorsoventral: el rayo se dirige desde la espalda hacia la panza. Que pertenece al vientre y a la espalda al mismo tiempo.

Ectópico: Afección por la que un ovulo fertilizado crece fuera del útero, habitualmente en una de las trompas de Falopio. Los síntomas incluyen dolor agudo en un lado del abdomen y hemorragia vaginal. También se llama embarazo extrauterino. Que se produce fuera del lugar propio. Por ejemplo el embarazo ectópico.

Efusiones: En medicina, se refiere a la acumulación anormal de líquido en un espacio anatómico (hueco del cuerpo), generalmente sin localización. Los ejemplos específicos incluyen efusiones o derrames subdurales, mastoides, pericárdicos y pleurales.

Eje laterolateral o eje izquierda: Se trata de un eje contenido en el plano transversal y que atraviesa el organismo de un lado a otro. A lo largo de su longitud se pueden diferenciar estructuras a la derecha y a la izquierda.

Endodoncia: rama de la odontología que se ocupa de la morfología, fisiología y patología de la pulpa dental y de los tejidos periapicales.

Enfisema: es la dilatación anormal y permanente de los espacios aéreos distales al bronquio terminal con destrucción de sus paredes y sin signos de fibrosis.

Espacio retrofaríngeo: espacio que se extiende desde la base de cráneo hasta el mediastino superior (entre T2 – T6) tiene como límite anterior la fascia faríngea, como límite posterior la fascia prevertebral y como límite lateral la vaina carotídea.

Espiración: Expulsión del aire de los pulmones a través de las vías respiratorias.

Espondilolistesis: Es una afección en la cual un hueso (vértebra) en la columna vertebral se mueve hacia adelante fuera de la posición apropiada sobre el hueso debajo de ella.

Estenosis: Estrechamiento de una abertura o conducto del cuerpo. La estenosis de una arteria puede reducir el paso sanguíneo a través de ella.

Etiología: Describe la causa o causas de una enfermedad.

Extensión: Alejamiento de las superficies de dos segmentos vecinos del cuerpo.

Extrusión discal: es la salida del material discal es violenta y rompe el ligamento vertebral común posterior, dejando fragmentos libres en el canal vertebral.

Fistula: Es una conexión anormal entre dos partes del cuerpo, como un órgano o un vaso sanguíneo y otra estructura. Generalmente, las fístulas son el producto de una lesión o cirugía. Las infecciones o inflamaciones también pueden provocar que se forme una fístula.

Flexión: aproximación entre sí de las superficies de dos segmentos vecinos del cuerpo

Fractura: lesión en la cual el hueso se parte o se fragmenta. Ocurre como consecuencia de un traumatismo sobre el hueso durante una caída, un accidente o una práctica deportiva.

Hemorragia: Flujo de sangre por rotura de vasos sanguíneos.

Hernia: Se presenta cuando una parte de un órgano interno o tejido sobresale a través de un área muscular débil.

Hioides: Hueso móvil, impar y simétrico que se encuentra en la parte anterior del cuello, debajo de la lengua, convexo por delante y cóncavo por detrás.

Hipnóticos: Pertenecen a un grupo de sustancias que deprimen el SNC de una manera no selectiva y, dependiendo de la dosis, producen calma o somnolencia (sedación), sueño (hipnosis farmacológica), inconsciencia, anestesia quirúrgica, coma y depresión fatal de las funciones respiratoria y cardíaca.

Inspiración: Acción de introducir aire en los pulmones al respirar.

Kilovoltaje: Poder penetrante de la radiación.

Megacolon: es un colon muy dilatado, flácido o incompetente. Esto generalmente ocurre después del estreñimiento crónico y la retención de heces, pero puede ser una disfunción congénita.

Metástasis: Aparición de implantes secundarios lejanos al tumor primario.

Microcardía: Disminución del tamaño cardíaco.

Miliamper: es la cantidad de radiación (electrones) que emite el tubo. A mayor mA menos contraste, menos escales de grises (hueso-abdomen-tórax).

Necropsia: estudio realizado a un cadáver con la finalidad de investigar y determinar las causas de su muerte.

Neumomediastino: Presencia de aire libre en el mediastino observado en las radiografía de tórax o TC de torácico.

Neumotórax: presencia de aire en la cavidad pleural que provoca el colapso pulmonar.

Osteocondrosis: Gran variedad de lesiones esqueléticas en diferentes especies. Es un problema que afecta a los animales de rápido crecimiento y se ha definido como una falla en la osificación endocondral del cartílago articular.

Pancreatitis: Inflamación del páncreas. Esto ocurre cuando las enzimas digestivas comienzan a digerir el páncreas. La pancreatitis puede ser aguda o crónica. De cualquier forma es grave y puede traer complicaciones.

Paralelo: Que está dispuesto de forma lineal en la misma dirección que otra cosa, sin llegar a encontrarse nunca con ella por permanecer siempre a la misma distancia.

Patología pulpar: también conocida como pulpitis o enfermedad pulpar es la respuesta de la pulpa ante la presencia de un irritante, a la que se adapta primero y en medida de la necesidad se opone, organizándose para resolver favorablemente la leve lesión o disfunción ocurrida por la agresión.

Película intraoclusal: Placa que se encuentra adentro de la boca.

Periodontitis: Inflamación e infección de los ligamentos y huesos que sirven de soporte a los dientes.

Peritonitis: Se define como la inflamación del peritoneo o una parte de él, la cual puede no necesariamente ser causada por infección.

Perpendicular: Termino utilizado en la geometría para nombrar al plano o a la línea que, con otro plano o línea, crea un ángulo de noventa grados. Es importante destacar que existen diversas formas de relaciones de perpendicularidad.

Plano frontal: Divide al cuerpo en dorsal o ventral.

Plano sagital: Divide al cuerpo en ambos laterales derecha e izquierda.

Plano transverso o axilares: Divide al cuerpo en anterior y posterior/ craneal y caudal. Son aquellos planos perpendiculares al eje longitudinal de una estructura.

Preñez: Tiempo que dura el embarazo de una hembra.

Protrusión: Consiste en el abombamiento (deformación) de la “envoltura fibrosa” que rodea el disco intervertebral.

Proximal: En medicina se refiere a una parte del cuerpo que está más cerca del cuerpo que otra parte. Por ejemplo, la rodilla es proximal con respecto a los dedos del pie.

Radiodensidad: Área que muestra la alta capacidad de atenuación de los fotones de rayos X.

Radiopaco: El color blanco en la radiografía sugiere que la densidad del tejido no deja pasar la radiación y el término que lo describe es radiodenso o radiopaco.

Radiotransparente o radiolúcido o no radiopaco: Es cuando vemos en la radiografía, el negro, esto indica que los rayos no han sido atenuados (absorbidos).

Rostral: Es lo que está ubicado hacia la nariz o cerca de ella; se aplica solo en la cabeza. Así, decimos que la nariz tiene una ubicación rostral en la cabeza y el hueso occipital una ubicación caudal o posterior en la cabeza.

Segmento transicionales: La lumbarización de S1 (primera sacra no queda englobada en la osificación de las vértebras sacras, de manera que aparecen 6 vértebras “lumbares” separadas y cuatro fusionadas en el sacro) y la sacralización de L5 (proceso de osificación engloba también a la última lumbar, de manera que aparecen cuatro vertebras “lumbares” separadas y el sacro incluye seis) denominan conjuntamente anomalías de transición lumbosacra.

Tiempo: Es otro factor de exposición radiográfica que se relaciona con el miliamper, determina la densidad de la imagen.  $\text{mA} \times \text{T} = \text{mAs}$ .

Tracción: Significa jalar una parte del cuerpo.

Suele utilizarse para mantener un grupo de músculos estirados con el fin de reducir los espasmos musculares.

Tuberosidad: Masa de tejido de una parte del organismo cuya células sufren un crecimiento anormal y no tienen ninguna función fisiológica; estas células tienen tendencia a invadir otras partes del cuerpo. Prominencia de un hueso.

Ventrodorsal: El rayo central ingresa por la panza hasta la espalda.

## **ABREVIATURAS**

AP= Anteroposterior

C= Cervical

Ca= Caudales o coccígeas

CdCr= Caudocraneal

DP= Dorsopalmar

DV= Dorsoventral

L= Lumbares

ML= Medio Lateral

PA= Posteroanterior

RX= Rayos X

S= Sacras

T= Torácica

VD= Ventrodorsal